WWW.SAMMU.UZ | WWW.TADQIQOT.UZ IMPACT-FACTOR SJIF: 6.025 ISSN: 2181-9300

БИОМЕДИЦИНА ВА АМАЛИЁТ ЖУРНАЛИ

ЖУРНАЛ БИОМЕДИЦИНЫ И ПРАКТИКИ

JOURNAL OF BIOMEDICINE AND PRACTICE



ДАВРИЙЛИГИ: 2016-2026

ЖИЛД 11
СОН 4
2026

ЧОП ЭТИЛГАН САНА: 09.09.2026

Тадқиқот ва ишланмалар орқали бутун дунё бўйлаб илмий амалиётларни хабардор қилиш

ISSN 2181-9300

DOI Journal 10.26739/2181-9300

БИОМЕДИЦИНА ВА АМАЛИЁТ ЖУРНАЛИ

11 ЖИЛД, 4 СОН

ЖУРНАЛ БИОМЕДИЦИНЫ И ПРАКТИКИ

ТОМ 11, НОМЕР 4

JOURNAL OF BIOMEDICINE AND PRACTICE

VOLUME 11, ISSUE 4

ТОШКЕНТ-2026

БИОМЕДИЦИНА ВА АМАЛИЁТ ЖУРНАЛИ

№4 (2026) DOI http://dx.doi.org/10.26739/2181-9300-2026-4

Бош муҳаррир:

Ризаев Жасур Алимжанович
тиббиёт фанлари доктори, профессор,
Самарқанд давлат тиббиёт университети ректори
ORCID ID: 0000-0001-5468-9403

Бош муҳаррир ўринбосари:

Зиядуллаев Шухрат Худайбердиевич
тиббиёт фанлари доктори, Ўзбекистон Республикаси Фанлар академиясининг Иммунология ва инсон геномикаси институти директор ўринбосари,
ORCID ID: 0000-0002-9309-3933

Масъул котиб:
Шаханова Шахноза Шавкатовна
DSc, Самарқанд давлат тиббиёт университети, онкология кафедраси доценти
ORCID ID:0000-0003-0888-9150

Нашр учун масъул:
Алимов Жалолиддин Усмон ўғли
PhD, Доцент Тошкент давлат тиббиёт университети Чирчиқ филиали, ORCID ID:0009-0009-3959-9878

ТАҲРИРИЯТ КЕНГАШИ:

Арипова Тамара Уктамовна
Иммунология ва инсон геномикаси институти директори – тиббиёт фанлари доктори, профессор, Ўзбекистон Республикаси Фанлар академияси академиги

Jin Young Choi
Сеул миллий университети Стоматология мактаби оғиз ва юз-жағ жаррохлиги департаменти профессори, Жанубий Кореянинг юз-жағ ва эстетик жаррохлик ассоциацияси президенти

Kemalettin Aydin
профессор Sağlık Bilimleri Üniversitesi ректори, ORCID ID:0000-0003-0714-7075

Абдуллаева Наргиза Нурмаматовна
тиббиёт фанлари доктори, профессор, Самарканд давлат тиббиёт университети проректори, 1-клиникаси бош врачи. ***ORCID ID:*** *0000-0002-7529-4248*

Орипов Фирдавс Суръатович
тиббиёт фанлари доктори, профессор, Самарканд давлат тиббиёт университети Гистология, цитология ва эмбриология кафедраси мудири
ORCID ID: *0000-0002-0615-0144*

Мавлянов Фарход Шавкатович
тиббиёт фандар доктори, Самарқанд давлат тиббиёт университети болалар жарроҳлиги кафедраси доценти
ORCID ID: *0000-0003-2650-4445*

Магзумова Наргиза Махкамовна
тиббиёт фанлари доктори, Тошкент давлат тиббиёт университети Оилавий тиббиётда акушерлик ва гинекология кафедра профессори ***ORCID ID****: 0000-0002-9313-4918*

Очилов Улуғбек Усмонович
DSc, доцент, СамДТУ Дипломдан кейинги таълим факултети Психиатрия курси мудири. СамДТУ Илмий кенгаши котиби. https://orcid.org/0000-0003-3553-8727

Шавази Наргиз Нуралиена
DSc. Доцент, СамДМУ 3-сон акушерлик ва гинекология кафедраси мудири https://orcid.org/0000-0001-7859-9955

Юлдашев Равшан Захидович
Тожикистон Давлат тиббиёт университети Онкология ва нур ташхиси кафедраси мудири, Тиббиёт фанлари доктори, Профессор. Душанбе, Тожикистон. https://orcid.org/0009-0002-7165-5373

Самиева Гулноза Уткуровна
тиббиёт фанлари доктори, профессор, Самарканд давлат тиббиёт университети ORCID ID: 0000-0002-6142-7054

Саидов Саидамир Аброрович
тиббиёт фанлар доктори, Тошкент фармацевтика институти
ORCID ID: *0000-0002-6616-5428*

Бабаджанов Ойбек Абдужаббарович
тиббиёт фанлари доктори, Тошкент давлат тиббиёт университети, Тери-таносил, болалар тери-таносил касалликлари ва ОИТС кафедраси доценти
ORCID ID: *0000-0002-3022-916X*

Теребаев Билим Алдамуратович
тиббиёт фанлари доктори, доцент, Тошкент педиатрия тиббиёт институти Факультет болалар хирургия кафедраси. ***ORCID ID:*** *0000-0002-5409-4327*

Юлдашев Ботир Ахматович
тиббиёт фанлари доктори, Самарканд давлат тиббиёт университети №2-сон Педиатрия, неонаталогия ва болалар касалликлари пропедевтикаси кафедраси доценти.
ORCID ID: *0000-0003-2442-1523*

Ибрагимова Малика Худайбергановна
тиббиёт фанлари доктори, профессор Тошкент давлат тиббиёт университети
ORCID ID:*0000-0002-9235-1742*

Даминов Феруз Асадуллаевич
Самарканд давлат тиббиёт университети, 2-сон Даволаш факультети декани, тиббиёт фанлари доктори, доцент. Самарқанд, Ўзбекистон.

Миржураев Элбек Миршавкатович
тиббиёт фанлари доктори, профессор УзССВ Тиббий ходимларни касбий малакасини ривожлантириш марказининг Нейрореабилитация кафедраси мудири, Тошкент, Узбекистон

Тағаев Шерқабул Бойқабулович
тиббиёт фанлари доктори, хирургия кафедраси доценти Тошкент давлат тиббиёт университети. ORCID: 0009-0004-7661-9253.

Сайфутдинов Зайниддин Асамутдинович
PHD, Республика ихтисослаштирилган педиатрия илмий-амалий тиббиёт маркази, ORCID ID:0009-0007-5270-1297

Саҳифаловчи: Хуршид Мирзахмедов

Контакт редакций журналов. www.tadqiqot.uz
ООО Tadqiqot город Ташкент,
улица Амира Темура пр.1, дом-2.
Web: http://www.tadqiqot.uz/; E-mail: info@tadqiqot.uz
Тел: (+998-94) 404-0000

Editorial staff of the journals of www.tadqiqot.uz
Tadqiqot LLC The city of Tashkent,
Amir Temur Street pr.1, House 2.
Web: http://www.tadqiqot.uz/; E-mail: info@tadqiqot.uz
Phone: (+998-94) 404-0000

ЖУРНАЛ БИОМЕДИЦИНЫ И ПРАКТИКИ

№4 (2026) DOI http://dx.doi.org/10.26739/2181-9300-2026-4

Главный редактор:

Ризаев Жасур Алимджанович
доктор медицинских наук, профессор, Ректор Самаркандского государственного медицинского университета, **ORCID ID:** 0000-0001-5468-9403

Заместитель главного редактора:

Зиядуллаев Шухрат Худайбердиевич
доктор медицинских наук, Заместитель директора Института иммунологии и геномики человека Академии наук Республики Узбекистан,
ORCID ID: 0000-0002-9309-3933

Ответственный секретарь:
Шаханова Шахноза Шавкатовна
DSc, доцент кафедры онкологии Самаркандского государственного медицинского университета
ORCID ID:0000-0003-0888-9150

Ответственный за публикацию:
Алимов Жалолиддин Усмон угли
PhD, Доцент Чирчикского филиала Ташкентского Государственного медицинского университета, ORCID ID:0009-0009-3959-9878

РЕДАКЦИОННЫЙ КОЛЛЕГИЯ:

Арипова Тамара Уктамовна
директор Института иммунологии и геномики человека доктор медицинских наук, профессор, академик АН РУз

Jin Young Choi
профессор департамента оральной и челюстно-лицевой хирургии школы стоматологии Стоматологического госпиталя Сеульского национального университета, Президент Корейского общества челюстно-лицевой и эстетической хирургии

Kemalettin Aydin
профессор, ректор Университета медицинских наук (Sağlık Bilimleri Üniversitesi), ORCID ID:0000-0003-0714-7075

Абдуллаева Наргиза Нурмаматовна
*доктор медицинских наук, профессор, проректор Самаркандского государственного медицинского университета, **ORCID ID**: 0000-0002-7529-4248*

Орипов Фирдавс Суръатович
доктор медицинских наук, профессор, заведующий кафедрой Гистологии, цитологии и эмбриологии Самаркандского государственного медицинского университета
***ORCID ID**: 0000-0002-0615-0144*

Мавлянов Фарход Шавкатович
*доктор медицинских наук, доцент кафедры Детской хирургии Самаркандского государственного медицинского университета, **ORCID ID:** 0000-0003-2650-4445*

Магзумова Наргиза Махкамовна
Доктор медицинских наук, профессор кафедры акушерства и гинекологии Семейной медицины Ташкентский государственный медицинский университет
***ORCID ID**: 0000-0002-9313-4918*

Очилов Улугбек Усманович
DSc, доцент, заведующий курсом психиатрии факультета постдипломного образования СамГМУ. Секретарь Ученого совета СамГМУ.
https://orcid.org/0000-0003-3553-8727

Шавази Наргиз Нуралиевна
DSc. доцент, заведующая кафедрой акушерства и гинекологии N 3 СамГМУ.
https://orcid.org/0000-0001-7859-9955

Юлдашев Равшан Захидович
Заведующий кафедрой Онкологии и лучевой диагностики Таджикского медицинского университета, д.м.н., профессор.Душанбе, Таджикистан
https://orcid.org/0009-0002-7165-5373

Самиева Гульноза Уткуровна
доктор медицинских наук, профессор Самаркандского государственного медицинского университета.
***ORCID ID:** 0000-0002-6142-7054*

Саидов Саидамир Аброрович
доктор медицинских наук, Ташкентский фармацевтический институт
***ORCID ID:** 0000-0002-6616-5428*

Бабаджанов Ойбек Абдужаббарович
доктор медицинских наук, Ташкентский государственный медицинский университет, доцент кафедры Дерматовенерология, детская дерматовенерология и СПИД,
***ORCID ID**: 0000-0002-3022-916X*

Теребаев Билим Алдамуратович
доктор медицинских наук, доцент кафедры Факультетской детской хирургии Ташкентского педиатрического медицинского института.
ORCID ID: 0000-0002-5409-4327

Юлдашев Ботир Ахматович
доктор медицинских наук, доцент кафедры Педиатрии, неонаталогии и пропедевтики детских болезней №2 Самаркандского государственного медицинского университета
***ORCID ID:** 0000-0003-2442-1523*

Ибрагимова Малика Худайберганова
доктор медицинских наук, профессор Ташкентский государственный медицинский университет
***ORCID ID:**0000-0002-9235-1742*

Даминов Феруз Асадуллаевич
Декан лечебного факультета №2 Самаркандского государственного медицинского университета, доктор медицинских наук, доцент. Самарканд, Узбекистан.

Мирджураев Эльбек Миршавкатович
Заведующий кафедрой Нейрореабилитации Центра развития профессиональной квалификации медицинских работников МЗ РУз, д.м.н., профессор Ташкент, Узбекистан

Тагаев Шеркабул Бойкабулович
доктор медицинских наук, доцент кафедры хирургии, Ташкентский государственный медицинский университет.
ORCID: 0009-0004-7661-9253.

Сайфутдинов Зайниддин Асамутдинович
PHD, Республиканский специализированный научно-практический медицинский центр педиатрии ORCID ID:0009-0007-5270-1297

Верстка: Хуршид Мирзахмедов

Контакт редакций журналов. www.tadqiqot.uz
ООО Tadqiqot город Ташкент,
улица Амира Темура пр.1, дом-2.
Web: http://www.tadqiqot.uz/; E-mail: info@tadqiqot.uz
Тел: (+998-94) 404-0000

Editorial staff of the journals of www.tadqiqot.uz
Tadqiqot LLC The city of Tashkent,
Amir Temur Street pr.1, House 2.
Web: http://www.tadqiqot.uz/; E-mail: info@tadqiqot.uz
Phone: (+998-94) 404-0000

JOURNAL OF BIOMEDICINE AND PRACTICE

№4 (2026) DOI http://dx.doi.org/10.26739/2181-9300-2026-4

Chief Editor:

Rizaev Jasur Alimjanovich
MD, DSc, Professor of Dental Medicine,
Rector of the Samarkand State Medical University
ORCID ID: 0000-0001-5468-9403

Deputy Chief Editor:

Ziyadullaev Shukhrat Khudayberdievich
Doctor of Medical Sciences, Deputy Director of the Institute of Immunology and Human Genomics of the Academy of Sciences of the Republic of Uzbekistan
ORCID ID: 0000-0002-9309-3933

Responsible secretary:
Shakhanova Shakhnoza Shavkatovna
DSc, Docent Department of Oncology
Samarkand State medical university
ORCID ID:0000-0003-0888-9150

Responsible for publication:
Alimov Jaloliddin Usmon Ugli
PhD, Associate Professor at Chirchik Branch of Tashkent State Medical University,
ORCID ID:0009-0009-3959-9878

EDITORIAL BOARD:

Aripova Tamara Uktamovna
Director of the Institute of Immunology and Human Genomics - Doctor of Medical Sciences, Professor, Academician of the Academy of Sciences of the Republic of Uzbekistan

Jin Young Choi
Professor Department of Oral and Maxillofacial Surgery School of Dentistry Dental Hospital Seoul National University, President of the Korean Society of Maxillofacial Aesthetic Surgery

Kemalettin Aydin
Professor, Rector of Health Sciences University (Sağlık Bilimleri Üniversitesi), ORCID ID:0000-0003-0714-7075

Abdullaeva Nargiza Nurmamatovna
Doctor of Medical Sciences, Professor, Vice-Rector Samarkand State Medical University, Chief Physician of the 1st Clinic ORCID ID: 0000-0002-7529-4248

Oripov Firdavs Suratovich
Doctor of Medical Sciences, Professor, Head of the Department of Histology, Cytology and Embryology of Samarkand State Medical University. ORCID ID: 0000-0002-0615-0144

Mavlyanov Farkhod Shavkatovich
Doctor of Medicine, Associate Professor of Pediatric Surgery, Samarkand State Medical University ORCID ID: 0000-0003-2650-4445

Magzumova Nargiza Makhamovna
Doctor of Medical Sciences, Professor, Department of Obstetrics and Gynecology, Family Medicine, Tashkent State Medical University. ORCID ID: 0000-0002-9313-4918

Ochilov Ulugbek Usmanovich
DSc, Docent, Head of the Psychiatry Course at the Faculty of Postgraduate Education of SamSMU. Secretary of the Academic Council of SamSMU. https://orcid.org/0000-0003-3553-8727

Shavazi Nargiz Nuraliyena
DSc, Associate Professor, Head of the Department of Obstetrics and Gynecology N 3 of Samarkand State Medical University. https://orcid.org/0000-0001-7859-9955

Yuldashev Ravshan Zakhidovich
Head of the Department of Oncology and Radiation Diagnostics at Tajik State Medical University, Doctor of Medical Sciences, Professor. Dushanbe, Tajikistan https://orcid.org/0009-0002-7165-5373

Samieva Gulnoza Utkurovna
doctor of Medical Sciences, Professor, Samarkand State Medical University ***ORCID ID****: 0000-0002-6142-7054*

Saidov Saidamir
Doctor of Medical Sciences, Tashkent Pharmaceutical Institute, ORCID ID: 0000-0002-6616-5428

Babadjanov Oybek Abdujabbarovich
Doctor of sciences in medicine, Tashkent State Medical University, Docent the Department of Dermatovenerology, pediatric dermatovenerology and AIDS, ORCID ID: 0000-0002-3022-916X

Terebaev Bilim Aldamuratovich
Doctor of Medical Sciences, Associate Professor, Tashkent Pediatric Medical Institute, Faculty of Children Department of Surgery. ORCID ID: 0000-0002-5409-4327.

Yuldashev Botir Akhmatovich
Doctor of Medical Sciences, Associate Professor of Pediatrics, Neonatology and Propaedeutics of Pediatrics, Samarkand State Medical University No. 2. ORCID ID: 0000-0003-2442-1523

Ibragimova Malika Xudayberganova
Doctor of Medical Sciences, Professor, Tashkent State Medical University ORCID ID:0000-0002-9235-1742

Daminov Feruz Asadullaevich
Dean of the Faculty of Medicine No. 2, Samarkand State Medical University, Doctor of Medical Sciences, Associate Professor. Samarkand, Uzbekistan.

Mirjuraev Elbek Mirshavkatovich
Head of the Department of Neyroreabilitation Center for the development of professional qualification of medical workers, Doctor of Medical Sciences, Professor. Tashkent, Uzbekistan https://orcid.org/0009-0008-2111-4388

Tagaev Sherkabul Baykabulovich
Doctor of Medical Sciences, Associate Professor of Surgery Department, Tashkent State Medical University ORCID: 0009-0004-7661-9253.

Sayfutdinov Zayniddin Asamutdinovich
PHD, Republican Specialized Scientific and Practical Medical Center of Pediatrics ORCID ID:0009-0007-5270-1297

Page Maker: Khurshid Mirzakhmedov

Контакт редакций журналов. www.tadqiqot.uz
ООО Tadqiqot город Ташкент,
улица Амира Темура пр.1, дом-2.
Web: http://www.tadqiqot.uz/; E-mail: info@tadqiqot.uz
Тел: (+998-94) 404-0000

Editorial staff of the journals of www.tadqiqot.uz
Tadqiqot LLC The city of Tashkent,
Amir Temur Street pr.1, House 2.
Web: http://www.tadqiqot.uz/; E-mail: info@tadqiqot.uz
Phone: (+998-94) 404-0000

OBSTETRICS AND GYNECOLOGY

1. **Shopulotova Zarina Abdumuminovna**
   INDIVIDUALIZATION OF ART PROTOCOLS IN PATIENTS WITH DIFFERENT OVARIAN RESERVE……12
2. **Sulaymonova Madina Shuxratovna, Nasimova Nigina Rustamovna**
   EFFECTIVENESS OF MODERN METHODS FOR RESTORING REPRODUCTIVE FUNCTION IN WOMEN WITH PREMATURE OVARIAN INSUFFICIENCY……..20
3. **Khudoykulova Zukhra Sobir qizi, Nasimova Nigina Rustamovna**
   A COMPREHENSIVE APPROACH TO THE DIAGNOSIS AND TREATMENT OF MENSTRUAL DISORDERS IN ADOLESCENT GIRLS WITH OBESITY……..26
4. **Jalolova Iroda Abdujabborovna**
   ANALYSIS OF LONG-TERM OUTCOMES OF SURGICAL TREATMENT OF PELVIC ORGAN PROLAPSE BASED ON PATIENT-REPORTED ASSESSMENTS……..33
5. **Umarova Khosiyat Nadimovna, Nasimova Nigina Rustamovna**
   MODERN ASPECTS OF DIAGNOSING BENIGN GYNECOLOGICAL DISORDERS IN GIRLS AND ADOLESCENTS WITH MÜLLERIAN DUCT ANOMALIES…….41
6. **Akhmadjonova Gulnoza Murodovna, Nasimova Nigina Rustamovna, Ortikova Feruzakhon Makhmudovna**
   MODERN CLINICAL AND MORPHOLOGICAL APPROACHES TO THE INVESTIGATION OF PLACENTAL TISSUE IN PLACENTAL ABRUPTION…….49
7. **Gafurov Jakhongir Mumindjanovich**
   ASSESSMENT OF APOPTOSIS FACTORS IN UTERINE SCAR REGION IN WOMEN AFTER CAESAREAN SECTION……62
8. **Gafurov Jakhongir Mumindjanovich**
   RISK FACTORS AND PREDICTION OF UTERINE SCAR INSUFFICIENCY AFTER CAESAREAN SECTION.....68

ANESTHESIOLOGY AND INTENSIVE CARE

9. **Naubetova Saltanat Dauletiyarovna**
   CLINICAL AND METABOLIC OUTCOMES OF RISK-STRATIFIED PREVENTION OF POSTOPERATIVE NAUSEA AND VOMITING IN PATIENTS WITH MORBID OBESITY 75
10. **Bektemirova Norbuvi Tukhtaevna**
    COMPARATIVE CHARACTERISTICS OF THE HEMOSTASIS SYSTEM, BLOOD ACID-BASE STATUS, AND CORTISOL LEVEL IN PATIENTS WITH PURULENT-SEPTIC DISEASES OF THE CHEST.....83

HYGIENE

11. **Nasirdinov Mavlonjon, Akhunova Makhfuza, Sobirov Ogabek**
    DIETARY PATTERNS OF ADOLESCENT GIRLS WITH IRON DEFICIENCY ANEMIA DURING THE SUMMER VACATION PERIOD……93
12. **Makhmudova Maryamjon Khaitovna, Khudayberganov Anatoliy Sagatbaevich**
    24-HOUR URINARY SODIUM EXCRETION AS A HYGIENIC CRITERION FOR ASSESSING SODIUM INTAKE IN PATIENTS WITH CARDIOVASCULAR DISEASES 103

13. Ermatov Nizom Jumakulovich, Niyazmetov Muradbek Atabayevich, Kamilov Djamshid Yuldashevich
SANITARY AND HYGIENIC ASSESSMENT AND PROSPECTS FOR THE USE OF GROUNDWATER SOURCES TO SUPPLY DRINKING WATER TO THE POPULATION OF THE URGENCH AND KHANKA DISTRICTS OF THE KHOREZM REGION.....110

PEDIATRIC SURGERY

14. **Akhmedov Islomjon Yusufjonovich, Rizaev Jasur Alimjanovich**
THE EFFECTIVENESS OF DIAGNOSTIC MEASURES IN ACUTE HYDRONEPHROSIS AND UNILATERAL OBSTRUCTIVE MEGAURETHRITIS.....125

CARDIAC SURGERY

15. **Zhabbarov Ogabek Ozimboy ogli, Mullabaeva Guzal Uchqunovna, Sharipov Islom Mamatkhanovich**
PREDICTORS OF POSTOPERATIVE ATRIAL FIBRILLATION AFTER CORONARY ARTERY BYPASS GRAFTING AND THE PREVENTIVE EFFICACY OF POSTERIOR PERICARDIOTOMY.....133
16. **Zhabbarov Ogabek Ozimboy ogli, Mullabaeva Guzal Uchqunovna, Sharipov Islom Mamatkhanovich**
METHODS FOR THE PREVENTION OF POSTOPERATIVE ATRIAL FIBRILLATION IN PATIENTS UNDERGOING CARDIAC SURGERY.....151
17. **Zhabbarov Ogabek Ozimboy ogli, Mullabaeva Guzal Uchqunovna, Sharipov Islom Mamatkhanovich**
CLINICAL EFFICACY OF POSTERIOR PERICARDIOTOMY IN THE PREVENTION OF POSTOPERATIVE ATRIAL FIBRILLATION FOLLOWING CORONARY ARTERY BYPASS GRAFTING.....165

MORPHOLOGY

18. Khuseynova Gulshan Khuseynovna
IMMUNOHISTOCHEMICAL ASSESSMENT OF MORPHOLOGICAL CHANGES IN THE KIDNEYS (Bcl-2) AGAINST THE BACKGROUND OF SPINAL SHOCK RESULTING FROM MODERATE SPINAL CORD INJURY……...176
19. Rajabova Nargiza Khazratkulovna, Kodirov Oybek Uktam ugli
MODERN METHODS OF MORPHOLOGICAL, MORPHOMETRIC AND IMMUNOHISTOCHEMICAL ASSESSMENT OF SPLEEN TISSUE: A SYSTEMATIC LITERATURE REVIEW.....188
20. Okboyev Zairullo Burievich, Nishanov Daniyar Anarboevich
HISTOCHEMICAL FEATURES OF CONNECTIVE TISSUE FORMATION IN FACIAL SOFT TISSUES FOLLOWING XENOGRAFT IMPLANTATION.....195
21. Akhtamov Azizbek Avaz ugli, Radjabov Akhtam Boltaevich
MORPHOLOGICAL AND MORPHOMETRIC CHANGES IN THE PANCREAS OF 15-MONTH-OLD RATS UNDER THE INFLUENCE OF EXPERIMENTAL ALCOHOL INTOXICATION.....202

NARCOLOGY

22. Tadjibaev Uktam Askarovich, Ashurov Zarifjon Sharifovich
ALCOHOL DEPENDENCE AND POST-COVID DISTURBANCES: CURRENT CONCEPTS OF CLINICAL RELATIONSHIPS, MECHANISMS, AND RELAPSE FACTORS……...207

PUBLIC HEALTH AND HEALTHCARE MANAGEMENT

23. Jumaniyazov Davronbek Khusainboyevich
ORGANIZATIONAL AND MANAGEMENT DEFECTS AND CONTINUITY PROBLEMS IN THE GERONTOLOGICAL MEDICAL CARE SYSTEM (A CASE STUDY OF THE SAMARKAND REGION)……..218

24. Islamov Murod Tuychievich, Akilov Khabibulla Ataullaevich
ECONOMIC EFFICIENCY OF A RISK-ORIENTED MODEL OF QUALITY AND SAFETY MANAGEMENT OF MEDICAL CARE IN PRIVATE MULTIDISCIPLINARY CLINICS…….226

OPHTHALMOLOGY

25. Mukhamadiev Rakhman Omanovich, Ochilova Nafisa Nomozovna
PTERYGIUM: CURRENT PERSPECTIVES ON MORPHOFUNCTIONAL CHANGES AND RECURRENCE PREVENTION.....233

PEDIATRICS

26. Izomiddinova Mokhinur Kamoliddinovna
EVALUATION OF A COMPREHENSIVE TREATMENT METHOD FOR VARIOUS IRON DEFICIENCY TYPES IN CHRONIC KIDNEY DISEASE IN CHILDREN WITH CARDIOVASCULAR COMPLICATIONS.....242

PSYCHONEUROLOGY

27. Kuchimova Charos Azamatovna, Ochilov Ulugbek Usmanovich
CLINICAL AND PSYCHOPATHOLOGICAL FEATURES OF VASCULAR-ORIGIN PSYCHOORGANIC SYNDROME ASSOCIATED WITH DEPRESSIVE DISORDERS IN ELDERLY PATIENTS AND THE DYNAMICS OF TREATMENT EFFICACY.....251

28. Tashkenov Elyorbek Mamatkodirovich
CLINICAL-NEUROIMAGING AND PATHOGENETIC CHARACTERISTICS OF ACUTE ISCHEMIC STROKE…….259

ONCOLOGY, RADIOLOGY AND HEMATOLOGY

29. Rizaev Jasur Alimjanovich, Kadirov Khamidulla Khikmatovich, Rahimov Nodir Maxammatkulovich
ORGANIZATIONAL FACTORS OF ACCESSIBILITY AND QUALITY OF ONCOLOGICAL CARE AND DIRECTIONS FOR IMPROVING EARLY DETECTION OF PROSTATE CANCER……...266

30. Shakhanova Shakhnoza Shavkatovna, Kamalova Barno Zafarovna
MYOLYMPHATIC DYSFUNCTION IN BREAST CANCER: CLINICAL AND PATHOGENETIC ASPECTS AND PROSPECTS FOR PREDICTION……..272

31. **Polatova Dzhamilya Shagayratovna, Khayitova Anora Tozhmuratovna, Khujaev Shokhrukhbek Kakhorkbek ugli, Agzamkhodjayeva Dilnoza Anvarovna, Salokhiddinov Khabibullo Adxamjon o‘g‘li, Yevstigneeva Yekaterina Dmitriyevna.**
MODERN TREATMENT STRATEGIES FOR MEDULLOBLASTOMA IN CHILDREN ACCORDING TO MOLECULAR SUBTYPES……282
32. **Polatova Dzhamilya Shagayratovna, Mamedova Guzal Bakirovna, Khujaev Shokhrukhbek Kakhorkbek ugli, Khayitova Anora Tozhmuratovna**
PATIENT ROUTING OF CHILDREN WITH CENTRAL NERVOUS SYSTEM TUMORS: CONTEMPORARY CHALLENGES IN EARLY DIAGNOSIS AND ORGANIZATIONAL APPROACHES.....290
33. **Boboyeva Ayna Ismailovna, Alieva Dilfuza Abdullaeva**
VAGINAL MICROBIOCENOSIS IN WOMEN WITH CERVICAL DYSPLASIA: A COMPREHENSIVE REVIEW OF HPV-POSITIVE AND HPV-NEGATIVE PATIENTS.298
34. **Tumasova Mariya Yuryevna, Khodjibekov Marat Khudoykulovich**
MRI EVALUATION OF SHOULDER STABILIZER INJURIES USING DIXON MRI: DEVELOPMENT OF A COMPREHENSIVE DIAGNOSTIC ALGORITHM.……303
35. **Djuraeva Nigora Mukhsumovna, Abdukhalimova Khanum Valentinovna**
PREOPERATIVE MULTIPARAMETRIC MRI OF ADULT DIFFUSE GLIOMAS IN THE WHO CNS5 ERA: FROM STRUCTURAL IMAGING TO RADIOGENOMICS.....321
36. **Abdurakhmanova Nilufar Rustamovna, Kayumov Abdurakhmon Abdumavlanovich**
SEX-RELATED DIFFERENCES IN CD123 EXPRESSION IN NON-PROMYELOCYTIC ACUTE MYELOID LEUKEMIA: A SINGLE-CENTER COHORT STUDY……..331
37. **Mohammad Din Asmo, Boboev Kodirjon Tukhtabayevich, Ibragimova Sapura Zakhidovna, Sultanova Sheroza Khikmat Kizi, Shamsutdinova Dildora Bakhramovna, Alimov Timur Raufovich**
STUDY OF DIAGNOSTIC METHODS AND THE ROLE OF THIOPURINE METHYLTRANSFERASE (TPMT) GENE POLYMORPHISM IN CHILDREN WITH ACUTE LYMPHOBLASTIC LEUKEMIA (LITERATURE REVIEW)……...342

DENTISTRY AND MAXILLOFACIAL SURGERY

38. **Akhrorkulov Akhtamboy Akmaljonovich, Sadriyev Nizom Najmiddinovich**
PERSONALIZED OPTIMIZATION OF PLATELET-RICH PLASMA AND PLATELET-RICH FIBRIN IN REGENERATIVE DENTISTRY: A COMPREHENSIVE ANALYSIS OF GROWTH FACTOR DYNAMICS, HEMATOLOGICAL VARIABILITY, AND CLINICAL TRANSLATION.....350
39. **Khamidov Mahmud Toshtemirovich, Khabibova Nazira Nasullayevna**
INDIVIDUAL ADAPTIVE CAPS IN THE COMPLEX REHABILITATION OF PATIENTS WITH COMPLETE EDENTULISM: CURRENT STATE OF THE PROBLEM AND FUTURE PERSPECTIVES.....361
40. **Abduvakilov Jakhongir Ubaydullaevich, Fattakhov Ravshan Abdurashidovich, Kobiljonov Jakhongir Kobilovich, Abbasov Aziz Kabilovich**
LABORATORY EVALUATION OF THE EFFICIENCY OF DENTAL ORTHOPEDIC REHABILITATION OF PATIENTS USING PROVISIONAL CONSTRUCTIONS……..369
41. **Akbarov Avzal Nigmatullaevich, Ziyadullaeva Nigora Saidullaevna, Tulyaganov Jamshid Shovkatovich**
INTEGRATED ASSESSMENT OF DENTAL RISK AND PATIENT LIFE QUALITY DURING DIFFERENTIATED ORTHOPEDIC TREATMENT OF ACID-DEPENDENT STOMACH DISEASES…….376

OTORHINOLARYNGOLOGY

42. Nasretdinova Maxzuna Taxsinovna, Jonuzokov Otabek Kulmamatovich, Erkinova Kamola Faxriddinovna
COMPARATIVE EFFICACY OF DIFFERENTIAL AND MULTIDISCIPLINARY MANAGEMENT TACTICS FOR SEASONAL ALLERGIC RHINOSINUSITIS IN CHILDREN……381

43. Nasretdinova Makhzuna Takhsinovna, Rustamova Etibor Ibragimovna
CLINICAL, PSYCHOEMOTIONAL AND LABORATORY CHARACTERISTICS OF PATIENTS WITH SUBJECTIVE TINNITUS AND HYPERACUSIS COMPARED WITH PATIENTS WITH THE SAME OTOLOGICAL PATHOLOGY WITHOUT THESE SYMPTOMS……...389

44. Nasretdinova Makhzuna Takhsinovna, Rustamova Etibor Ibragimovna
DIFFERENTIAL DIAGNOSIS OF SUBJECTIVE TINNITUS AND HYPERACUSIS: CLINICAL AND PSYCHOEMOTIONAL FEATURES COMPARED WITH SIMILAR OTOLOGICAL PATHOLOGY AND DIAGNOSTIC ACCURACY OF AN INTELLIGENT DATA ANALYSIS ALGORITHM……397

45. Khatamov Jhakhongir Abruevich, Amonov Shavkat Ergashevich
ASSESSMENT OF BLOOD BIOCHEMICAL PARAMETERS DURING COMPLEX TREATMENT OF PATIENTS WITH COMPLICATED CHRONIC SUPPURATIVE OTITIS MEDIA……405

46. Khatamov Jakhongir Abruevich
THE ROLE AND EFFECTIVENESS OF PLASMAPHERESIS IN TREATING COMPLICATED FORMS OF CHRONIC PURULENT OTITIS MEDIA……..414

INTERNAL MEDICINE

47. Shopulotov Shokhrukh Asliddinovich, Pulatov Ulug‘bek Sunatovich
GENETIC ASPECTS OF UROGENITAL REACTIVE ARTHRITIS.....422

48. Ravzatov Jasurbek Bakhromovich, Nabiyeva Dildora Abdumalikovna
CLINICAL AND NUTRITIONAL SIGNIFICANCE OF THE TGF-β1 −509C/T POLYMORPHISM IN LIVER CIRRHOSIS OF DIFFERENT ETIOLOGIES…….430

ENDOCRINOLOGY

49. Kalankhodjaeva Shakhnoza Bakhtiyarovna
MODERN APPROACHES TO THE DIAGNOSIS AND TREATMENT OF GROWTH DISORDERS IN TURNER SYNDROME……..439

DERMATOLOGY

50. Imamov Otabek Sunnatovich, Abduvakhitova Indira Nurullaevna, Makhmudov Sherzod Khasanovich, Dzhumaev Normurod Davlatovich, Malikov Komil Zohidovich, Tokhtayev Gayratillo Shukhratillo ugli.
LABORATORY DIAGNOSTICS OF DERMATOMYCOSIS: MODERN METHODS AND THEIR EFFECTIVENESS…….448

FORENSIC MEDICINE

51. Kamalova Malika Ilkhomovna, Khakimov Sarvar Abduazimovich
DEVELOPMENT OF A SCIENTIFICALLY BASED COMPREHENSIVE METHOD FOR DIAGNOSING AND FORENSIC MEDICAL ASSESSMENT OF POSTASPHYXIAL CONDITIONS……455

52. Kamalova Malika Ilkhomovna, Israilov Mahamadsodiq Solievich
RESULTS OF BACTERIOLOGICAL RESEARCH IN CHILDREN WITH DOLICHOSIGMA AND A NEW APPROACH TO CORRECTING IDENTIFIED DYSBACTERIOSIS AND TREATING CONSTIPATION……..463

ISSN: 2181-9904
www.tadqiqot.uz
БИОМЕДИЦИНА ВА АМАЛИЁТ ЖУРНАЛИ
ЖУРНАЛ БИОМЕДИЦИНЫ И ПРАКТИКИ | JOURNAL OF BIOMEDICINE AND PRACTICE

UDK 618.177-089.888.11:618.11-008.64

SHOPULOTOVA Zarina Abdumuminovna
PhD student
Samarkand State Medical University

INDIVIDUALIZATION OF ART PROTOCOLS IN PATIENTS WITH DIFFERENT OVARIAN RESERVE

For citation: Shopulotova Zarina Abdumuminovna. Individualization of ART protocols in patients with different ovarian reserve.

http://dx.doi.org/10.5281/zenodo.22692332

ABSTRACT

Infertility remains one of the most important challenges in modern reproductive medicine and requires an individualized approach to improve the effectiveness of assisted reproductive technologies (ART). The aim of this study was to evaluate ART outcomes in patients with different ovarian reserve levels and to determine the role of personalized treatment protocols. This prospective study included 60 infertile women treated at the “Beshik” Reproductive Medicine Clinic (Samarkand, Uzbekistan) during 2025–2026. The participants were divided into two groups according to ovarian reserve: normal ovarian reserve (n=30) and diminished ovarian reserve (n=30). Ovarian reserve was assessed using anti-Müllerian hormone levels and antral follicle count, and all patients were additionally stratified according to the POSEIDON concept. Although patients with diminished ovarian reserve demonstrated lower numbers of retrieved oocytes and less favorable embryological outcomes, individualized ovarian stimulation protocols allowed satisfactory rates of oocyte maturation, fertilization, and blastocyst formation to be achieved. The findings indicate that personalization of ART protocols based on ovarian reserve assessment and POSEIDON stratification contributes to improved reproductive outcomes.

Keywords: infertility, assisted reproductive technologies, IVF, ICSI, ovarian reserve, AMH, POSEIDON, personalization

---

ШОПУЛОТОВА Зарина Абдумуминовна
базовый докторант
Самаркандского государственного медицинского университета

ИНДИВИДУАЛИЗАЦИЯ ПРОТОКОЛОВ ВРТ У ПАЦИЕНТОК С РАЗЛИЧНЫМ ОВАРИАЛЬНЫМ РЕЗЕРВОМ

АННОТАЦИЯ

Бесплодие является одной из наиболее актуальных проблем современной репродуктивной медицины и требует индивидуализированного подхода для повышения эффективности вспомогательных репродуктивных технологий (ВРТ). Целью исследования явилась оценка результатов ВРТ у пациенток с различным овариальным резервом и определение значения

ISSN: 2181-9904
www.tadqiqot.uz
БИОМЕДИЦИНА ВА АМАЛИЁТ ЖУРНАЛИ
ЖУРНАЛ БИОМЕДИЦИНЫ И ПРАКТИКИ | JOURNAL OF BIOMEDICINE AND PRACTICE

TUMASOVA Mariya Yuryevna
Tashkent Medical University
KHODJIBEKOV Marat Khudoykulovich
Doctor of Medical Sciences, Professor
Tashkent Medical University

MRI EVALUATION OF SHOULDER STABILIZER INJURIES USING DIXON MRI: DEVELOPMENT OF A COMPREHENSIVE DIAGNOSTIC ALGORITHM

For citation: Tumasova Mariya Yuryevna, Khodjibekov Marat Khudoykulovich. MRI evaluation of shoulder stabilizer injuries using Dixon MRI: development of a comprehensive diagnostic algorithm.

http://dx.doi.org/10.5281/zenodo.22703585

ABSTRACT

Objective: To develop and clinically evaluate a comprehensive magnetic resonance imaging algorithm for assessment of static and dynamic shoulder stabilizer injuries using a standardized MRI protocol supplemented with Dixon MRI quantitative analysis.

Materials and Methods: A retrospective and prospective diagnostic study included 116 patients with injuries of the shoulder stabilizing apparatus. MRI examinations were performed on a 1.5 Tesla scanner using a standardized protocol including PD, PD-FS, T1-weighted, T2-weighted, STIR, and Dixon MRI sequences. Assessment included the glenoid labrum, capsuloligamentous complex, bone structures, rotator cuff, tendon retraction, muscle atrophy, and fatty degeneration. MRI findings were correlated with arthroscopic data in patients undergoing surgical treatment.

Results: Among 116 patients, the mean age was 42.1 ± 18.1 years. Men comprised 74 patients (63.8%), and women comprised 42 patients (36.2%). Dynamic stabilizer injuries were identified in 52 patients (44.8%), static stabilizer injuries in 30 patients (25.9%), and combined lesions in 34 patients (29.3%). Static stabilizer injuries were mainly characterized by labral lesions, Hill–Sachs defects, glenoid bone changes, and capsuloligamentous abnormalities. Dynamic stabilizer injuries demonstrated predominant rotator cuff pathology, tendon retraction, muscle atrophy, and fatty degeneration. Dixon MRI enabled quantitative assessment of chronic muscular changes through evaluation of fat fraction. In patients with fat fraction values exceeding 20%, diagnostic sensitivity was 97.1%, specificity 98.8%, and overall diagnostic accuracy 98.3%.

Quantitative Dixon MRI analysis demonstrated significant differences between acute and chronic shoulder stabilizer injuries. Patients with chronic lesions showed higher fat fraction values compared with acute injuries (26.7 ± 7.2% vs 12.4 ± 4.8%, $p<0.001$), increased muscle atrophy (21.5 ± 8.4% vs 8.6 ± 3.9%, $p<0.001$), and greater tendon retraction (18.4 ± 9.6 mm vs 6.2 ± 3.1 mm, $p<0.001$). MRI findings showed excellent correlation with arthroscopic results (sensitivity 97.1%, specificity 98.8%, accuracy 98.3%, Cohen's $\kappa=0.91$; $p<0.001$).

Conclusion: The developed comprehensive MRI algorithm allows transition from isolated assessment of individual shoulder lesions to systematic evaluation of the entire stabilizing apparatus. Integration of Dixon MRI into a standardized MRI protocol improves characterization of chronic

degenerative changes, facilitates differentiation between acute and chronic injuries, and may optimize clinical decision-making and treatment planning.
Keywords shoulder joint; magnetic resonance imaging; Dixon MRI; shoulder instability; rotator cuff; static stabilizers; dynamic stabilizers; fatty degeneration; diagnostic algorithm.

TUMASOVA Mariya Yuryevna
Toshkent tibbiyot universiteti
KHODJIBEKOV Marat Khudoyqulovich
Tibbiyot fanlari doktori, professor
Toshkent tibbiyot universiteti

DIXON MRT USULI YORDAMIDA YELKA BO‘G‘IMI STABILIZATORLARI SHIKASTLANISHLARINI BAHOLASH: KOMPLEKS DIAGNOSTIK ALGORITMNI TAKOMILLASHTIRISH

ANNOTATSIYA

Maqsad: Standartlashtirilgan MRT protokoliga qo‘shimcha ravishda Dixon MRT miqdoriy tahlilini qo‘llash orqali yelka bo‘g‘imi statik va dinamik stabilizatorlari shikastlanishlarini baholash uchun kompleks magnit-rezonans diagnostik algoritmini ishlab chiqish va klinik jihatdan baholash.
Materiallar va usullar: Tadqiqot yelka bo‘g‘imi stabilizatsiya apparati shikastlangan 116 nafar bemorni qamrab olgan retrospektiv va prospektiv diagnostik tadqiqot sifatida o‘tkazildi. MRT tekshiruvlari 1,5 Tesla magnit maydon kuchiga ega apparatda standartlashtirilgan protokol asosida bajarildi. Protokol tarkibiga PD, PD-FS, T1, T2, STIR va Dixon MRT ketma-ketliklari kiritildi. Baholash jarayonida glenoid labrum, kapsula-boylam kompleksi, suyak tuzilmalari, rotator manjetasi, paylarning retraksiyasi, mushak atrofiyasi va yog‘li degeneratsiya holatlari o‘rganildi. MRT natijalari jarrohlik davolash o‘tkazilgan bemorlarda artroskopik ma’lumotlar bilan taqqoslandi.
Natijalar:116 nafar bemorning o‘rtacha yoshi 42,1 ± 18,1 yoshni tashkil etdi. Erkaklar 74 nafar (63,8%), ayollar 42 nafar (36,2%) ni tashkil etdi. Dinamik stabilizatorlar shikastlanishi 52 bemorda (44,8%), statik stabilizatorlar shikastlanishi 30 bemorda (25,9%), kombinatsiyalangan shikastlanishlar esa 34 bemorda (29,3%) aniqlandi.Statik stabilizatorlar shikastlanishlari asosan labrum jarohatlari, Hill–Sachs nuqsonlari, glenoid suyak o‘zgarishlari va kapsula-boylam tizimi patologiyalari bilan namoyon bo‘ldi. Dinamik stabilizatorlar shikastlanishlarida rotator manjetasi patologiyasi, pay retraksiyasi, mushak atrofiyasi va yog‘li degeneratsiya ustunlik qildi. Dixon MRT mushak to‘qimalaridagi surunkali o‘zgarishlarni yog‘ fraksiyasini miqdoriy baholash orqali aniqlash imkonini berdi. Yog‘ fraksiyasi 20% dan yuqori bo‘lgan bemorlarda diagnostik sezgirlik 97,1%, spetsifiklik 98,8% va umumiy diagnostik aniqlik 98,3% ni tashkil etdi. Dixon MRTning miqdoriy tahlili yelka bo‘g‘imi stabilizatorlarining o‘tkir va surunkali shikastlanishlari o‘rtasida statistik jihatdan sezilarli farqlarni aniqladi. Surunkali shikastlanishlarda o‘tkir holatlarga nisbatan yog‘ fraksiyasi yuqori bo‘ldi (26,7 ± 7,2% ga qarshi 12,4 ± 4,8%; $p<0,001$), mushak atrofiyasi ko‘proq kuzatildi (21,5 ± 8,4% ga qarshi 8,6 ± 3,9%; $p<0,001$) va pay retraksiyasi kuchliroq namoyon bo‘ldi (18,4 ± 9,6 mm ga qarshi 6,2 ± 3,1 mm; $p<0,001$). MRT natijalari artroskopik ma’lumotlar bilan yuqori darajada mos keldi (sezgirlik 97,1%, spetsifiklik 98,8%, aniqlik 98,3%, Cohen $\kappa=0,91$; $p<0,001$).
Xulosa: Ishlab chiqilgan kompleks MRT algoritmi yelka bo‘g‘imi shikastlanishlarini alohida tuzilmalar doirasida emas, balki butun stabilizatsiya apparatini tizimli baholash imkonini beradi. Dixon MRT usulining standart MRT protokoliga kiritilishi surunkali degenerativ o‘zgarishlarni aniqlashni yaxshilaydi, o‘tkir va surunkali shikastlanishlarni farqlash imkonini beradi hamda klinik qaror qabul qilish va davolash rejasini optimallashtirishga yordam beradi.
Kalit so‘zlar: yelka bo‘g‘imi; magnit-rezonans tomografiya; Dixon MRT; yelka beqarorligi; rotator manjetasi; statik stabilizatorlar; dinamik stabilizatorlar; yog‘li degeneratsiya; diagnostik algoritm.

ТУМАСОВА Мария Юрьевна
Ташкентский медицинский университет

ХОДЖИБЕКОВ Марат Худойкулович
Доктор медицинских наук, профессор
Ташкентский медицинский университет

ОЦЕНКА ПОВРЕЖДЕНИЙ СТАБИЛИЗАТОРОВ ПЛЕЧЕВОГО СУСТАВА С ИСПОЛЬЗОВАНИЕМ DIXON МРТ: РАЗРАБОТКА КОМПЛЕКСНОГО ДИАГНОСТИЧЕСКОГО АЛГОРИТМА.

АННОТАЦИЯ

Цель: Разработать и клинически оценить комплексный алгоритм магнитно-резонансной диагностики повреждений статических и динамических стабилизаторов плечевого сустава с использованием стандартизированного МРТ-протокола, дополненного количественным анализом Dixon МРТ.

Материалы и методы:Проведено ретроспективное и проспективное диагностическое исследование с включением 116 пациентов с повреждениями стабилизирующего аппарата плечевого сустава. МРТ-исследования выполнялись на аппарате с напряжённостью магнитного поля 1,5 Тл по стандартизированному протоколу, включающему последовательности PD, PD-FS, T1, T2, STIR и Dixon МРТ. Оценивали состояние суставной губы, капсульно-связочного комплекса, костных структур, ротаторной манжеты, ретракцию сухожилий, атрофию мышц и жировую дегенерацию. Полученные МРТ-данные сопоставлялись с результатами артроскопического исследования у пациентов, подвергшихся хирургическому лечению.

Результаты: Средний возраст 116 пациентов составил 42,1 ± 18,1 года. Мужчины составили 74 пациента (63,8%), женщины — 42 пациента (36,2%). Повреждения динамических стабилизаторов выявлены у 52 пациентов (44,8%), статических стабилизаторов — у 30 пациентов (25,9%), сочетанные повреждения — у 34 пациентов (29,3%).Повреждения статических стабилизаторов характеризовались преимущественно поражением суставной губы, наличием дефектов Hill–Sachs, изменениями костных структур гленоида и патологией капсульно-связочного комплекса. При повреждениях динамических стабилизаторов преобладали изменения ротаторной манжеты, ретракция сухожилий, мышечная атрофия и жировая дегенерация. Dixon МРТ позволила количественно оценить хронические изменения мышечной ткани посредством определения жировой фракции. У пациентов с уровнем жировой фракции более 20% диагностическая чувствительность составила 97,1%, специфичность — 98,8%, общая диагностическая точность — 98,3%.

Заключение:Разработанный комплексный МРТ-алгоритм позволяет перейти от изолированной оценки отдельных повреждений плечевого сустава к системной оценке всего стабилизирующего аппарата. Включение Dixon МРТ в стандартный протокол исследования улучшает характеристику хронических дегенеративных изменений, способствует дифференциации острых и хронических повреждений и оптимизирует принятие клинических решений и планирование лечения.

Ключевые слова:плечевой сустав; магнитно-резонансная томография; Dixon МРТ; нестабильность плечевого сустава; ротаторная манжета; статические стабилизаторы; динамические стабилизаторы; жировая дегенерация; диагностический алгоритм.

Повреждения плечевого сустава занимают одно из ведущих мест в структуре заболеваний и травм опорно-двигательного аппарата, являясь одной из наиболее частых причин хронического болевого синдрома, ограничения функции верхней конечности и снижения качества жизни пациентов [2, 6, 7]. Наиболее значимую роль в обеспечении стабильности плечевого сустава играют статические стабилизаторы, включающие суставную губу, капсульно-связочный аппарат, суставную капсулу и костные структуры суставной впадины лопатки. Их повреждение сопровождается развитием нестабильности плечевого сустава, рецидивирующих вывихов и прогрессирующих дегенеративных изменений, что существенно осложняет лечение и ухудшает функциональные результаты [3, 16, 17].

В настоящее время магнитно-резонансная томография признана ведущим методом неинвазивной диагностики повреждений мягкотканных структур плечевого сустава благодаря высокой тканевой контрастности и возможности многоплоскостной визуализации. Современные МР-протоколы позволяют выявлять повреждения суставной губы, капсульно-связочного комплекса, ротаторной манжеты, костные дефекты головки плечевой кости и гленоида, а также оценивать сопутствующие воспалительные изменения [2, 6, 7]. Дополнительное применение высокоразрешающих трехмерных последовательностей повышает точность диагностики частичных и полнослойных разрывов сухожилий ротаторной манжеты [1], однако возможности стандартной магнитно-резонансной томографии в количественной оценке хронических дегенеративных изменений остаются ограниченными [5].

Особое внимание в последние годы уделяется технологии Dixon MRI, основанной на разделении сигналов воды и жира с последующим построением реконструкций Fat-only и Water-only. Данный метод позволяет количественно определять жировую фракцию тканей (fat fraction), объективно оценивать выраженность жировой дегенерации мышц, выявлять минимальные воспалительные изменения и повышать воспроизводимость результатов исследования [8, 18]. Экспериментальные исследования подтверждают высокую точность Dixon-последовательностей при количественной оценке жировой фракции и хорошую воспроизводимость получаемых результатов независимо от модели магнитно-резонансного томографа [4, 11, 15].

Особую клиническую ценность Dixon MRI приобретает при заболеваниях и повреждениях ротаторной манжеты плечевого сустава. По данным Horiuchi и соавт., двухточечная Dixon-технология обеспечивает высокую воспроизводимость количественной оценки жировой дегенерации мышц ротаторной манжеты и хорошо коррелирует с классификацией Goutallier [12]. Аналогичные результаты получены Matsumura и соавт., показавшими возможность одновременной количественной оценки жировой инфильтрации и объема мышц ротаторной манжеты с использованием трехмерной Dixon MRI [13]. Современные исследования также свидетельствуют, что применение Dixon MRI повышает точность оценки хронических дегенеративных изменений мышечно-сухожильного комплекса, что имеет важное значение при выборе хирургической тактики и прогнозировании функциональных результатов лечения [9, 14].

Несмотря на активное внедрение Dixon MRI в клиническую практику, большинство опубликованных исследований посвящено преимущественно диагностике повреждений ротаторной манжеты и количественной оценке жировой дегенерации мышц [10, 12, 13]. В то же время возможности Dixon MRI при повреждениях статических стабилизаторов плечевого сустава изучены значительно меньше. Практически отсутствуют исследования, посвященные комплексной оценке суставной губы, капсульно-связочного аппарата, костных дефектов типа Hill-Sachs, воспалительных изменений и хронических дегенеративных процессов с использованием Dixon-последовательностей. Недостаточно разработаны стандартизированные критерии интерпретации Dixon MRI при повреждениях статических стабилизаторов, а также алгоритмы их комплексной оценки в сочетании со стандартными МР-последовательностями [4, 15].

В связи с этим изучение диагностических возможностей Dixon MRI при повреждениях статических стабилизаторов плечевого сустава представляет значительный научный и практический интерес. Комплексное применение стандартной магнитно-резонансной томографии и Dixon MRI позволяет не только повысить точность выявления структурных повреждений, но и объективизировать хронические дегенеративные изменения, оценить воспалительный компонент и улучшить предоперационное планирование [4, 10, 12, 13]. Разработка стандартизированного подхода к интерпретации Dixon MRI может способствовать повышению эффективности лучевой диагностики, оптимизации лечебной тактики и улучшению функциональных результатов у пациентов с нестабильностью плечевого сустава [16, 17].

Цель исследования: усовершенствовать магнитно-резонансную диагностику повреждений статических стабилизаторов плечевого сустава путем оценки диагностической ценности Dixon MRI при выявлении костно-лабральных повреждений, воспалительных изменений и хронических дегенеративных процессов.

Материалы и методы исследования: В исследование были включены 116 пациентов в возрасте от 18 до 82 лет с повреждениями статических и динамических стабилизаторов плечевого сустава. Средний возраст обследованных составил 42,1±18,1 года. Среди пациентов преобладали мужчины - 74 (63,8%), женщины составили 42 (36,2%).

В исследование были включены пациенты при наличии следующих критериев: возраст пациентов от 18 до 89 лет; наличие клинических признаков повреждения статических и/или динамических стабилизаторов плечевого сустава; наличие жалоб на боль, ограничение движений, нестабильность или снижение функции плечевого сустава; проведение магнитно-резонансной томографии плечевого сустава по стандартному протоколу исследования; наличие МР-признаков повреждений ротаторной манжеты плеча, капсульно-связочного комплекса, суставной губы, вращательного интервала или сопутствующих дегенеративно-воспалительных изменений; подписанное информированное согласие пациента на участие в исследовании и обработку персональных данных.

Из исследования исключались пациенты при наличии следующих критериев: возраст младше 18 лет; наличие противопоказаний к выполнению МРТ: кардиостимулятор; ферромагнитные импланты; нейростимуляторы; клаустрофобия; тяжелое общее состояние пациента; ранее выполненные оперативные вмешательства на исследуемом плечевом суставе; наличие опухолевых, инфекционных или системных воспалительных заболеваний плечевого сустава; переломы костей плечевого сустава в остром периоде травмы; спортивная травма плечевого сустава и профессиональные спортивные перегрузочные повреждения.

Распределение пациентов по возрастным группам проводилось в соответствии с классификацией Всемирной организации здравоохранения (2023): молодой возраст (18–44 лет), средний возраст (45–59 лет), пожилой возраст (60–74 лет) и старческий возраст (75–89 лет). Полученные данные представлены в таблице 1.

Таблица 1

Распределение обследованных пациентов в зависимости от возраста

Возрастная группа	Возраст	Количество пациентов	
		n	%
Молодой возраст	18–44 лет	67	57,8
Средний возраст	45–59 лет	16	13,8
Пожилой возраст	60–74 лет	31	26,7
Старческий возраст	75–89 лет	2	1,7
Всего		116	100

Наибольшее количество обследованных относилось к группе молодого возраста - 67 (57,8%) пациентов. Пациенты среднего возраста составили 16 (13,8%), пожилого возраста - 31 (26,7%), старческого возраста - 2 (1,7%).

При анализе локализации патологических изменений наиболее часто выявлялось поражение правого плечевого сустава - у 64 (55,2%) пациентов. Повреждения левого плечевого сустава наблюдались у 50 (43,1%) обследованных. Двустороннее поражение плечевых суставов диагностировано у 2 (1,7%) пациентов (рис. 1).

Анализ клинических жалоб показал, что болевой синдром являлся ведущим клиническим проявлением повреждений статических и динамических стабилизаторов плечевого сустава во всех возрастных группах. Наиболее высокая частота жалоб на боль отмечалась у пациентов молодого возраста (18–44 лет) - у 24 из 67 обследованных (35,8%), а также у пациентов пожилого возраста (60–74 лет) - у 13 из 31 пациента (41,9%).

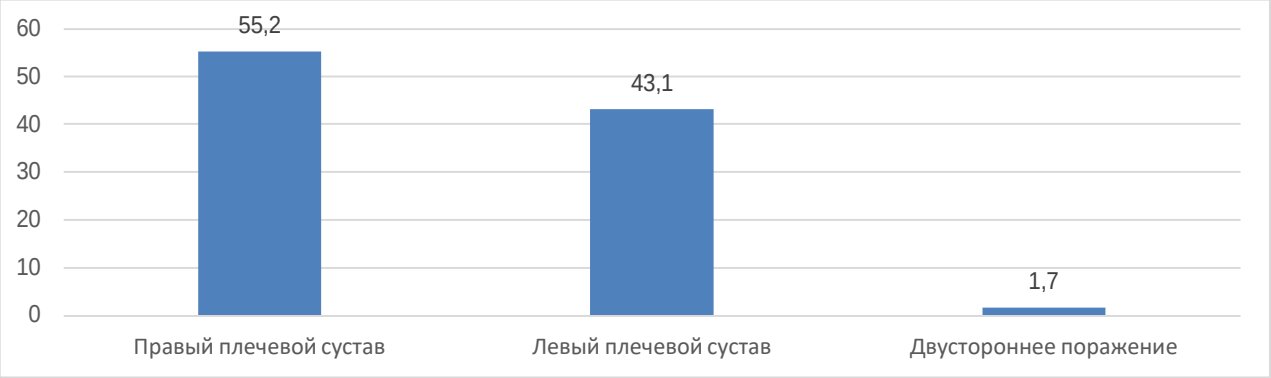

Рис. 1. Распределение повреждений по стороне поражения плечевого сустава

У пациентов старческого возраста болевой синдром наблюдался в 100% случаев (2 пациента), что, вероятно, связано с выраженными дегенеративно-дистрофическими изменениями структур плечевого сустава (табл. 2).

Таблица 2

Основные жалобы пациентов в зависимости от возрастных групп

Жалобы	18–44 лет n=67	45–59 лет n=16	60–74 лет n=31	75–89 лет n=2	Всего n=116
Боль в плечевом суставе	24 (35,8%)	7 (43,8%)	13 (41,9%)	2 (100%)	46 (39,7%)
Ограничение движений / скованность	10 (14,9%)	4 (25,0%)	8 (25,8%)	1 (50,0%)	23 (19,8%)
Боль + скованность	13 (19,4%)	3 (18,8%)	5 (16,1%)	0	21 (18,1%)
Затруднение при подъеме руки	8 (11,9%)	1 (6,3%)	6 (19,4%)	1 (50,0%)	16 (13,8%)
Слабость верхней конечности	4 (6,0%)	1 (6,3%)	4 (12,9%)	0	9 (7,8%)
Онемение верхней конечности	4 (6,0%)	0	1 (3,2%)	0	5 (4,3%)
Изменение цвета кожных покровов	1 (1,5%)	0	1 (3,2%)	0	2 (1,7%)

Ограничение движений и чувство скованности чаще регистрировались у пациентов пожилого возраста - у 8 из 31 обследованного (25,8%), тогда как в группе молодого возраста данный симптом встречался у 10 из 67 пациентов (14,9%). Аналогичная тенденция отмечалась и в отношении жалоб на слабость верхней конечности: у пациентов пожилого возраста слабость выявлялась в 12,9% случаев (4 пациента), что превышало показатели среди пациентов молодого возраста - 6,0% (4 пациента).

Сочетание болевого синдрома со скованностью движений наиболее часто наблюдалось у пациентов молодого возраста - у 13 пациентов (19,4%), что может свидетельствовать о более высокой распространенности посттравматических и перегрузочных повреждений ротаторной манжеты и капсульно-связочного комплекса в данной возрастной категории.

Затруднение при подъеме руки значительно чаще выявлялось у пациентов пожилого и старческого возраста - у 6 из 31 пациента (19,4%) и у 1 из 2 пациентов (50%) соответственно, что коррелировало с более высокой частотой полнослойных разрывов ротаторной манжеты и выраженной ретракцией сухожилий.

Дополнительные неврологические и сосудистые жалобы встречались существенно реже. Онемение верхней конечности наблюдалось преимущественно у пациентов молодого возраста - у 4 из 67 обследованных (6,0%), тогда как изменение цвета кожных покровов регистрировалось лишь в единичных случаях и не имело статистически значимой распространенности.

Полученные данные свидетельствуют о возрастных различиях клинической картины повреждений стабилизирующего аппарата плечевого сустава. Для пациентов молодого возраста были более характерны болевой синдром и сочетанные функциональные нарушения, тогда как у пациентов пожилого и старческого возраста преобладали симптомы ограничения движений, мышечной слабости и нарушения функции верхней конечности, ассоциированные с дегенеративными изменениями ротаторной манжеты плеча.

С целью изучения диагностических возможностей Dixon MRI при различных вариантах повреждений стабилизирующего аппарата плечевого сустава пациенты были разделены на три группы в зависимости от характера структурных изменений, выявленных при комплексном магнитно-резонансном исследовании:

I группа - повреждения статических стабилизаторов плечевого сустава (n=30). В данную группу вошли пациенты с повреждениями суставной губы, капсульно-связочного комплекса и костных стабилизаторов плечевого сустава без признаков значимого повреждения ротаторной манжеты. К основным видам повреждений относились повреждения типа Bankart, SLAP, ALPSA, Perthes, GLAD, повреждения rotator interval, дефекты Hill-Sachs и костные дефекты переднего края гленоида.

II группа - повреждения динамических стабилизаторов плечевого сустава (n=34). В группу вошли пациенты с изолированными повреждениями ротаторной манжеты плеча без признаков нестабильности плечевого сустава и повреждений капсульно-лабрального комплекса. Оценивали состояние сухожилий надостной, подостной и подлопаточной мышц, степень ретракции сухожилий, размеры разрывов, выраженность жировой дегенерации мышц по классификации Goutallier, а также наличие сопутствующих воспалительных изменений.

III группа - смешанные повреждения статических и динамических стабилизаторов плечевого сустава (n=34). В данную группу включены пациенты с сочетанными повреждениями ротаторной манжеты и структур нестабильности плечевого сустава. Наиболее часто выявлялись комбинации повреждений сухожилий ротаторной манжеты с повреждениями Bankart, Hill-Sachs, rotator interval, костными дефектами гленоида и признаками хронической нестабильности плечевого сустава.

Магнитно-резонансную томографию выполняли на высокопольных МР-томографах с напряженностью магнитного поля 1,5 и 3,0 Тл с использованием специализированной многоканальной плечевой катушки.

Стандартный протокол исследования включал выполнение следующих последовательностей:

МР-последовательность	Назначение
T1 WI	Оценка анатомии, костного мозга, мышечной атрофии и жировой дегенерации
PD	Оценка структуры сухожилий и связок
PD-FS	Выявление отека, тендиноза, частичных и полных разрывов
T2 WI	Оценка жидкостных изменений и выпота
STIR	Выявление воспалительных и отечных изменений
Dixon MRI	Количественная оценка жировой инфильтрации и разделение сигналов воды и жира

Исследование выполняли в аксиальной, косо-коронарной и косо-сагиттальной плоскостях.

Дополнительно анализировали fat fraction (рис. 2), который представляет собой метод разделения сигналов воды и жира с последующим построением water-only и fat-only изображений.

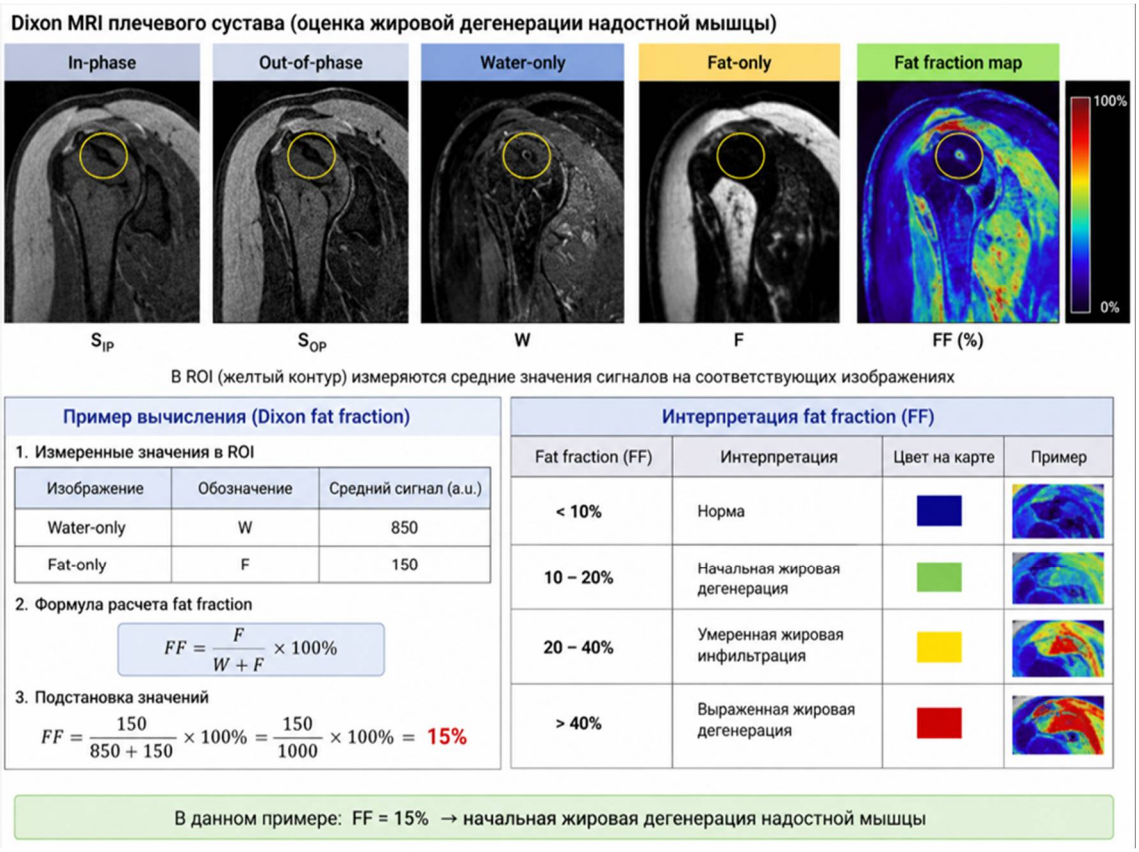

Рис. 2. Dixon MRI плечевого сустава

Метод основан на вычислении фазовых различий между протонами воды и жировой ткани. Количественная оценка жировой дегенерации выполняется с использованием показателя fat fraction (FF), рассчитываемого как отношение сигнала жира к суммарному сигналу воды и жира, выраженное в процентах.

В качестве референтного метода использовали данные артроскопии плечевого сустава, позволяющей непосредственно визуализировать суставную губу, капсульно-связочный аппарат, внутрисуставные структуры и сухожилия ротаторной манжеты плеча.

Все исследования анализировались с учетом клинических данных, анамнеза травмы и жалоб пациентов.

Статистическую обработку результатов выполняли с использованием программного пакета Statistica 13.0 (StatSoft Inc., США). Количественные показатели представляли в виде среднего значения и стандартного отклонения (M±SD). Для сравнения категориальных признаков между группами использовали критерий χ^2 Пирсона. Различия считали статистически значимыми при значении $p<0,05$.

Результаты исследования: в группу повреждений статических стабилизаторов плечевого сустава вошли 30 пациентов с патологией капсульно-связочного и лабрального комплекса, подтвержденной по данным магнитно-резонансной томографии. Основными патологическими изменениями являлись повреждения суставной губы, костно-хрящевые дефекты гленоида и головки плечевой кости, а также повреждения rotator interval.

При анализе Dixon MRI у пациентов с повреждениями статических стабилизаторов плечевого сустава наиболее часто выявлялись воспалительные изменения в виде синовита - у 14 из 30 пациентов (46,7%) и субакромиально-субдельтовидного бурсита - у 12 пациентов

(40,0%). На water-only Dixon-реконструкциях данные изменения характеризовались выраженной гиперинтенсивностью жидкости и синовиальной оболочки (табл. 3).

Начальные признаки жировой инфильтрации мышц ротаторной манжеты по классификации Goutallier 1–2 определялись у 36,7% пациентов, тогда как выраженная жировая дегенерация (Goutallier 3–4) выявлялась у 16,7% обследованных. Fat-only Dixon-реконструкции позволяли более точно визуализировать распределение жировой ткани в мышцах ротаторной манжеты и оценивать степень мышечной атрофии.

Признаки отека ротаторного интервала и капсульно-связочного комплекса диагностированы у 26,7% и 30,0% пациентов соответственно, преимущественно при хронической нестабильности плечевого сустава. На water-only Dixon-изображениях данные изменения проявлялись повышением интенсивности сигнала в области coracohumeral ligament и superior glenohumeral ligament.

Костномозговой отек в области дефектов Hill-Sachs выявлялся у 23,3% пациентов и чаще соответствовал относительно острым или рецидивирующим эпизодам нестабильности плечевого сустава. В хронических случаях преобладали признаки костного ремоделирования и склеротических изменений.

Таблица 3

Dixon MRI-характеристика повреждений статических стабилизаторов плечевого сустава (n=30)

Dixon MRI-признак	Dixon-характеристика	Количество пациентов n (%)	Наиболее информативные Dixon-реконструкции
Жировая инфильтрация ротаторной манжеты (Goutallier 1–2)	Начальное повышение fat fraction в мышцах ротаторной манжеты	11 (36,7%)	Fat-only Dixon
Выраженная жировая дегенерация (Goutallier 3–4)	Высокий fat fraction с атрофией мышц	5 (16,7%)	Fat-only Dixon
Отек ротаторного интервала	Повышение water signal в области RI	8 (26,7%)	Water-only Dixon
Капсульно-связочный отек	Гиперинтенсивность капсулы и связок	9 (30,0%)	Water-only Dixon
Синовит	Повышение water signal в полости сустава и синовиальной оболочке	14 (46,7%)	Water-only Dixon
SASD-бурсит	Жидкость в субакромиально-субдельтовидной сумке	12 (40,0%)	Water-only Dixon
Костномозговой отек Hill-Sachs	Повышение water signal в области костного дефекта	7 (23,3%)	Water-only Dixon
Хронические костные изменения	Снижение water signal, признаки склероза	6 (20,0%)	In-phase / Out-of-phase Dixon
Glenoid bone loss	Дефект переднего края гленоида с нарушением костного контура	7 (23,3%)	In-phase Dixon
Мышечная атрофия	Снижение объема мышц ротаторной манжеты	9 (30,0%)	Fat-only Dixon
Повышение fat fraction >20%	Умеренная и выраженная жировая инфильтрация	8 (26,7%)	Quantitative Dixon

Количественная оценка fat fraction по Dixon MRI показала повышение содержания жировой ткани более 20% у 26,7% пациентов, что коррелировало с хроническим течением нестабильности плечевого сустава, мышечной атрофией и длительно существующими дегенеративными изменениями ротаторной манжеты.

По данным артроскопии наиболее частыми повреждениями статических стабилизаторов плечевого сустава являлись дефекты Hill-Sachs - у 16 пациентов (53,3%) и повреждения типа Bankart - у 15 пациентов (50,0%). Артроскопически повреждения Bankart характеризовались отрывом передне-нижнего отдела суставной губы с признаками капсульной нестабильности и хронической деформации переднего лабрального комплекса (табл. 5).

Дефекты Hill-Sachs визуализировались в виде компрессионных вдавлений заднелатерального отдела головки плечевой кости различной глубины и площади. У части пациентов данные изменения сопровождались engagement-феноменом и признаками off-track instability.

Повреждения верхнего отдела суставной губы типа SLAP выявлены у 5 пациентов (16,7%) и характеризовались нестабильностью верхнего лабро-бицепитального комплекса. Повреждения rotator interval диагностированы у 20,0% пациентов и сопровождались капсульной рыхлостью, гиперемией и признаками хронической нестабильности плечевого сустава.

Костные дефекты гленоида определялись у 23,3% пациентов и преимущественно сочетались с повреждениями Bankart и Hill-Sachs. Повреждения ALPSA, Perthes и GLAD встречались значительно реже и являлись вариантами хронических капсульно-лабральных повреждений.

Воспалительные изменения синовиальной оболочки и субакромиально-субдельтовидной сумки выявлялись у 46,7% и 40,0% пациентов соответственно и чаще наблюдались при длительно существующей нестабильности плечевого сустава.

Анализ данных Dixon MRI у 52 пациентов с повреждениями динамических стабилизаторов плечевого сустава продемонстрировал высокую информативность метода в выявлении хронических дегенеративно-дистрофических изменений ротаторной манжеты, количественной оценке жировой инфильтрации мышц и диагностике воспалительных изменений периартикулярных тканей. Наиболее частой находкой являлась жировая дегенерация мышц ротаторной манжеты, которая выявлялась у 29 из 52 пациентов (55,8%). При этом начальные стадии жировой инфильтрации по классификации Goutallier I–II диагностированы у 20 пациентов (38,5%), тогда как выраженные изменения (Goutallier III–IV) определялись у 9 пациентов (17,3%). Таким образом, каждый второй пациент с повреждением динамических стабилизаторов имел признаки хронической жировой трансформации мышечной ткани (табл. 4).

Количественный анализ fat fraction продемонстрировал прогрессирующее накопление жировой ткани в мышцах ротаторной манжеты. Повышение fat fraction более 10% выявлено у 20 пациентов (38,5%), более 20% - у 14 пациентов (26,9%), а выраженная жировая инфильтрация с fat fraction более 40% определялась у 5 пациентов (9,6%). Следовательно, практически каждый десятый пациент имел тяжелую степень жировой дегенерации, которая в большинстве случаев сочеталась с полнослойными разрывами сухожилий и выраженной ретракцией ротаторной манжеты.

Мышечная атрофия диагностирована у 18 пациентов (34,6%), что свидетельствовало о длительном течении патологического процесса. Частота атрофических изменений была сопоставима с распространенностью умеренной и выраженной жировой дегенерации, подтверждая тесную взаимосвязь между потерей мышечного объема и прогрессированием жировой инфильтрации.

Таблица4

Dixon MRI-характеристика повреждений динамических стабилизаторов плечевого сустава (n=52)

Dixon MRI-признак	Dixon-характеристика	Количество пациентов		Наиболее информативная реконструкция
		n	%	
Жировая дегенерация Goutallier I–II	Начальная жировая инфильтрация мышц ротаторной манжеты	20	38,5	Fat-only Dixon
Жировая дегенерация Goutallier III–IV	Выраженная жировая инфильтрация с атрофией мышц	9	17,3	Fat-only Dixon
Общая жировая дегенерация мышц ротаторной манжеты	Любая степень жировой инфильтрации	29	55,8	Fat-only Dixon
Мышечная атрофия	Уменьшение объема мышц ротаторной манжеты	18	34,6	Fat-only Dixon, In-phase
Fat fraction >10%	Начальные признаки жировой трансформации мышц	20	38,5	Quantitative Dixon
Fat fraction >20%	Умеренная и выраженная жировая дегенерация	14	26,9	Quantitative Dixon
Fat fraction >40%	Тяжелая жировая инфильтрация мышц	5	9,6	Quantitative Dixon
Отек мышечно-сухожильного комплекса	Повышение water signal в мышцах и сухожилиях	22	42,3	Water-only Dixon
Перифокальный отек сухожилий	Реактивные воспалительные изменения вокруг поврежденных сухожилий	19	36,5	Water-only Dixon
Синовит	Повышение сигнала от синовиальной оболочки и выпота	21	40,4	Water-only Dixon
SASD-бурсит	Повышение сигнала жидкости в субакромиально-субдельтовидной сумке	24	46,2	Water-only Dixon
Хронические дегенеративные изменения	Комбинация жировой дегенерации и мышечной атрофии	17	32,7	Fat-only Dixon, In-phase
Костномозговой отек большого бугорка	Повышение water signal в зоне прикрепления сухожилий	8	15,4	Water-only Dixon
Комбинация жировой дегенерации и ретракции сухожилия	Признак хронического полнослойного разрыва	11	21,2	Fat-only Dixon, PD-FS

Примечание: у одного пациента могло одновременно выявляться несколько Dixon MRI-признаков, поэтому суммарная частота признаков превышает 100%.

При этом сочетание жировой дегенерации и мышечной атрофии выявлялось у 17 пациентов (32,7%), что являлось достоверным маркером хронического повреждения ротаторной манжеты.

Существенную диагностическую ценность Water-only Dixon-реконструкции продемонстрировали при оценке воспалительных изменений. Отек мышечно-сухожильного комплекса выявлен у 22 пациентов (42,3%), перифокальный отек поврежденных сухожилий - у 19 пациентов (36,5%). Полученные данные свидетельствуют о высокой распространенности активного воспалительного компонента при повреждениях ротаторной манжеты плеча.

Признаки синовита определялись у 21 пациента (40,4%), а субакромиально-субдельтовидный бурсит - у 24 пациентов (46,2%). Таким образом, воспалительные изменения периартикулярных тканей выявлялись практически у каждого второго обследованного пациента. Частота бурсита превышала частоту синовита на 5,8%, что указывает на ведущую роль субакромиального конфликта и хронической перегрузки ротаторной манжеты в патогенезе заболевания.

Хронические дегенеративные изменения, характеризующиеся сочетанием жировой дегенерации, атрофии мышц и структурной перестройки сухожилий, диагностированы у 17 пациентов (32,7%). Дополнительно у 8 пациентов (15,4%) определялся костномозговой отек большого бугорка плечевой кости в зоне прикрепления сухожилий ротаторной манжеты, что отражало наличие хронической микротравматизации энтезисов.

Особое клиническое значение имело сочетание жировой дегенерации и ретракции сухожилий, выявленное у 11 пациентов (21,2%). Данный комплекс изменений является одним из наиболее неблагоприятных прогностических факторов, существенно влияющих на результаты хирургического лечения и восстановление функции плечевого сустава.

Артроскопическое исследование 52 пациентов с повреждениями динамических стабилизаторов плечевого сустава подтвердило преобладание патологии ротаторной манжеты, прежде всего сухожилия надостной мышцы. Наиболее часто выявлялись дегенеративные изменения сухожилия надостной мышцы в виде тендиноза, диагностированные у 21 пациента (40,4%). Частичные разрывы сухожилия надостной мышцы определялись у 18 пациентов (34,6%), тогда как полнослойные разрывы встречались значительно реже - у 5 пациентов (9,6%). В совокупности различные варианты повреждений сухожилия надостной мышцы выявлены у 44 пациентов (84,6%), что подтверждает ведущую роль данной структуры в патологии динамических стабилизаторов плечевого сустава.

Повреждения сухожилия подостной мышцы диагностированы у 14 пациентов (26,9%), а сухожилия подлопаточной мышцы - у 10 пациентов (19,2%). Таким образом, частота поражения сухожилия надостной мышцы превышала аналогичные показатели для подостной и подлопаточной мышц соответственно в 3,1 и 4,4 раза, что соответствует современным представлениям о биомеханике и дегенеративных изменениях ротаторной манжеты.

Таким образом, результаты Dixon MRI показали, что наиболее характерными признаками повреждений динамических стабилизаторов плечевого сустава являлись жировая дегенерация ротаторной манжеты (55,8%), воспалительные изменения периартикулярных тканей (40,4–46,2%), отек мышечно-сухожильного комплекса (42,3%) и мышечная атрофия (34,6%). Количественная оценка fat fraction позволила объективизировать степень хронических дегенеративных изменений и выявить тяжелые формы жировой трансформации у 9,6% пациентов.

Анализ данных Dixon MRI у 34 пациентов со смешанными повреждениями статических и динамических стабилизаторов плечевого сустава показал, что данная группа характеризовалась высокой частотой как дегенеративных изменений ротаторной манжеты, так и воспалительно-отечных изменений капсульно-связочного аппарата и периартикулярных структур. Наиболее частым Dixon MRI-признаком являлась жировая дегенерация мышц ротаторной манжеты, выявленная у 25 из 34 пациентов, что составило 73,5%. Начальная и умеренная жировая инфильтрация по типу Goutallier I–II определялась у 15 пациентов (44,1%), тогда как выраженная жировая дегенерация Goutallier III–IV выявлялась у 10 пациентов (29,4%). Таким образом, почти у каждого третьего пациента со смешанными повреждениями имелись выраженные хронические дегенеративные изменения мышечного компонента ротаторной манжеты (табл. 5).

При сравнении с группой изолированных повреждений динамических стабилизаторов частота общей жировой дегенерации была выше при смешанных повреждениях - 73,5% против 55,8%. Различия не достигали статистической значимости, однако демонстрировали отчетливую тенденцию к большей выраженности хронической дегенерации при сочетанной патологии: χ^2=2,78; p=0,096. Аналогичная тенденция отмечалась и при сравнении с группой изолированных повреждений статических стабилизаторов - 73,5% против 53,3%; χ^2=2,82; p=0,093.

Количественная оценка fat fraction дополнительно подтвердила выраженность жировой трансформации мышц ротаторной манжеты. Повышение fat fraction более 20% выявлено у 13 пациентов (38,2%), а fat fraction более 40% - у 6 пациентов (17,6%).

По сравнению с изолированными динамическими повреждениями показатели fat fraction >20% и >40% были выше при смешанных формах, однако статистически значимых различий не получено: соответственно 38,2% против 26,9%; χ^2=1,22; p=0,269 и 17,6% против 9,6%; χ^2=1,19; p=0,276. Это может быть связано с ограниченным объемом выборки, но клинически указывает на более тяжелый дегенеративный фон при сочетанном поражении стабилизаторов. Мышечная атрофия ротаторной манжеты по данным Dixon MRI выявлялась у 16 пациентов (47,1%). В группе изолированных динамических повреждений данный показатель составлял 34,6%, то есть при смешанных повреждениях атрофия встречалась чаще на 12,5 процентных пункта. Статистически значимых различий не установлено (χ^2=1,33; p=0,249), однако высокая частота атрофии почти у половины пациентов данной группы подтверждает хронический и морфологически неблагоприятный характер сочетанных повреждений.

Таблица 5

Dixon MRI-характеристика смешанных повреждений динамических и статических стабилизаторов плечевого сустава (n=34)

Dixon MRI-признак	Dixon-характеристика	Количество пациентов		Наиболее информативная реконструкция
		n	%	
Общая жировая дегенерация мышц ротаторной манжеты	Любая степень жировой инфильтрации мышц ротаторной манжеты	25	73,5	
Жировая дегенерация Goutallier I–II	Начальная и умеренная жировая инфильтрация мышц ротаторной манжеты	15	44,1	Fat-only Dixon
Жировая дегенерация Goutallier III–IV	Выраженная жировая инфильтрация с признаками мышечной атрофии	10	29,4	Fat-only Dixon
Мышечная атрофия ротаторной манжеты	Уменьшение объема мышц ротаторной манжеты, снижение мышечной массы	16	47,1	Fat-only Dixon, In-phase
Fat fraction >20%	Умеренная и выраженная жировая трансформация мышечной ткани	13	38,2	Quantitative Dixon
Fat fraction >40%	Тяжелая жировая инфильтрация мышц ротаторной манжеты	6	17,6	Quantitative Dixon
Отек мышечно-сухожильного комплекса	Повышение water signal в мышцах и сухожилиях ротаторной манжеты	18	52,9	Water-only Dixon
Перифокальный отек сухожилий	Реактивное повышение сигнала вокруг поврежденных сухожилий	16	47,1	Water-only Dixon
Капсульно-связочный отек	Повышение water signal в области капсулы и связочного аппарата	14	41,2	Water-only Dixon
Отек rotator interval	Повышение сигнала в области вращательного интервала	11	32,4	Water-only Dixon
Синовит	Повышение сигнала от синовиальной оболочки и внутрисуставного выпота	21	61,8	Water-only Dixon
SASD-бурсит	Жидкость и воспалительные изменения в субакромиально-субдельтовидной сумке	22	64,7	Water-only Dixon

Костномозговой отек Hill-Sachs	Повышение water signal в зоне компрессионного дефекта головки плечевой кости	9	26,5	Water-only Dixon
Хронические костные изменения	Признаки склероза и костного ремоделирования в зоне дефектов	8	23,5	In-phase, Out-of-phase
Glenoid bone loss	Дефект переднего края гленоида с нарушением костного контура	8	23,5	In-phase Dixon
Сочетание жировой дегенерации и ретракции сухожилий	Признак хронического повреж-дения ротаторной манжеты	13	38,2	Fat-only Dixon, PD-FS
Сочетание жировой дегенерации, ретракции и нестабильности	Комплексный признак хронического смешанного повреждения	12	35,3	Fat-only Dixon, Water-only Dixon
Диффузные дегенеративно-воспалительные изменения	Сочетание жировой дегенерации, отека, синовита и бурсита	19	55,9	Fat-only Dixon, Water-only Dixon

Примечание: у одного пациента могло одновременно выявляться несколько Dixon MRI-признаков, поэтому суммарная частота признаков превышает 100%.

Water-only Dixon-реконструкции показали высокую частоту воспалительно-отечных изменений. Отек мышечно-сухожильного комплекса выявлен у 18 пациентов (52,9%), перифокальный отек сухожилий - у 16 пациентов (47,1%). По сравнению с изолированными динамическими повреждениями частота отека мышечно-сухожильного комплекса была выше - 52,9% против 42,3%, однако статистически значимых различий не достигала (χ^2=0,93; p=0,334). Эти данные свидетельствуют о выраженном воспалительном компоненте и перегрузке ротаторной манжеты при смешанных повреждениях.

Особенно значимой находкой являлась высокая частота синовита и субакромиально-субдельтовидного бурсита. Синовит по данным Water-only Dixon выявлен у 21 пациента (61,8%), SASD-бурсит - у 22 пациентов (64,7%). При сравнении с группой изолированных динамических повреждений частота синовита была выше на 21,4 процентных пункта - 61,8% против 40,4%, что соответствовало пограничной статистической значимости (χ^2=3,76; p=0,052). Частота SASD-бурсита также была выше при смешанных повреждениях - 64,7% против 46,2%; χ^2=2,84; p=0,092. При сравнении с группой изолированных статических повреждений различия по SASD-бурситу были статистически значимыми: 64,7% против 40,0%; χ^2=3,91; p=0,048.

Изменения, отражающие поражение статических стабилизаторов, также хорошо визуализировались на Dixon MRI. Капсульно-связочный отек выявлен у 14 пациентов (41,2%), отек rotator interval - у 11 пациентов (32,4%), костномозговой отек в зоне Hill-Sachs - у 9 пациентов (26,5%), хронические костные изменения и glenoid bone loss - по 8 пациентов (23,5%). Эти признаки подтверждают, что при смешанных формах патологический процесс не ограничивается ротаторной манжетой, а вовлекает капсулу, связочный аппарат и костные стабилизирующие структуры плечевого сустава.

Наиболее неблагоприятным комплексным признаком являлось сочетание жировой дегенерации и ретракции сухожилий, выявленное у 13 пациентов (38,2%). В группе изолированных динамических повреждений данный показатель составлял 21,2%, то есть при смешанных повреждениях встречался почти в 1,8 раза чаще. Различия имели характер выраженной статистической тенденции: χ^2=2,98; p=0,084. Еще более специфичным для смешанных форм являлось сочетание жировой дегенерации, ретракции сухожилий и признаков нестабильности, которое выявлено у 12 пациентов (35,3%). Данный комплекс можно рассматривать как характерный Dixon MRI-паттерн хронического сочетанного повреждения стабилизирующего аппарата плечевого сустава.

Диффузные дегенеративно-воспалительные изменения, включающие сочетание жировой дегенерации, отека, синовита и бурсита, определялись у 19 пациентов (55,9%). Таким

образом, более чем у половины пациентов со смешанными повреждениями Dixon MRI выявляла комплекс признаков, отражающих одновременное хроническое дегенеративное поражение ротаторной манжеты и активный воспалительный процесс в плечевом суставе.

В целом результаты Dixon MRI показали, что смешанные повреждения статических и динамических стабилизаторов характеризуются высокой частотой жировой дегенерации ротаторной манжеты (73,5%), мышечной атрофии (47,1%), воспалительно-отечных изменений (52,9–64,7%) и комплексных хронических признаков в виде сочетания жировой дегенерации, ретракции и нестабильности (35,3%). Полученные данные подтверждают, что Dixon MRI является важным дополнением к стандартному МР-протоколу, поскольку позволяет одновременно оценивать жировую трансформацию мышц, отек, воспаление и хронический характер повреждения плечевого сустава.

Артроскопическое исследование 34 пациентов со смешанными повреждениями плечевого сустава подтвердило, что данная группа характеризуется наиболее выраженным и многофакторным поражением стабилизирующего аппарата. У пациентов одновременно выявлялись признаки повреждения ротаторной манжеты, капсульно-лабрального комплекса, костных стабилизаторов и воспалительные изменения внутрисуставных и периартикулярных структур (табл. 11).

В структуре динамических повреждений преобладали дегенеративные изменения ротаторной манжеты, которые были выявлены у 24 пациентов из 34, что составило 70,6%. Данный показатель был выше, чем в группе изолированных повреждений динамических стабилизаторов, где дегенеративные изменения отмечались у 28 из 52 пациентов - 53,8%. Несмотря на выраженную разницу в частоте, статистическая значимость не была достигнута, однако отмечалась отчетливая тенденция к преобладанию дегенеративных изменений при смешанных повреждениях: χ^2=2,41; p=0,121.

Частичные разрывы сухожилий ротаторной манжеты диагностированы у 15 пациентов - 44,1%, полнослойные разрывы - у 9 пациентов - 26,5%. По сравнению с группой изолированных динамических повреждений частота полнослойных разрывов была выше почти в 2,8 раза: 26,5% против 9,6%. Различия по данному признаку были статистически значимыми: χ^2=4,29; p=0,038. Это указывает на более тяжелый характер повреждения ротаторной манжеты при сочетании с патологией статических стабилизаторов.

Ретракция сухожилий выявлена у 16 пациентов - 47,1%. В группе изолированных повреждений динамических стабилизаторов данный показатель составлял 25,0%. Таким образом, при смешанных повреждениях ретракция встречалась почти в 1,9 раза чаще, различия были статистически значимыми: χ^2=4,48; p=0,034. Наличие ретракции у почти половины пациентов данной группы свидетельствует о хроническом характере повреждений и неблагоприятном морфологическом фоне для восстановления ротаторной манжеты.

Мышечная атрофия ротаторной манжеты была выявлена у 14 пациентов - 41,2%. В группе изолированных динамических повреждений аналогичный показатель составлял 32,7%. Несмотря на отсутствие статистически значимых различий - χ^2=0,64; p=0,423, - более высокая частота атрофии при смешанных повреждениях указывает на большую длительность и выраженность патологического процесса.

Наиболее выраженные различия между группами отмечались по воспалительному компоненту. Синовит был выявлен у 21 пациента - 61,8%, субакромиально-субдельтовидный бурсит - у 23 пациентов - 67,6%. По сравнению с группой изолированных динамических повреждений частота синовита была выше на 23,3 процентных пункта: 61,8% против 38,5%; различия были статистически значимыми: χ^2=4,48; p=0,034. Частота бурсита также была достоверно выше: 67,6% против 44,2%; χ^2=4,53; p=0,033.

При сравнении с группой изолированных статических повреждений частота субакромиально-субдельтовидного бурсита также была достоверно выше при смешанных повреждениях: 67,6% против 40,0%; χ^2=4,92; p=0,027. Это свидетельствует о том, что сочетание нестабильности плечевого сустава с патологией ротаторной манжеты сопровождается более выраженной воспалительной реакцией периартикулярных тканей.

Хронические дегенеративно-воспалительные изменения выявлены у 22 пациентов - 64,7%. По сравнению с группой изолированных динамических повреждений, где данный показатель составлял 36,5%, частота хронических изменений была выше почти в 1,8 раза. Различия были статистически значимыми: $\chi^2=6,54$; $p=0,011$. Данный результат подтверждает, что смешанные повреждения являются наиболее неблагоприятным вариантом патологии стабилизирующего аппарата плечевого сустава с точки зрения хронизации процесса.

Dixon MRI показала наибольшую диагностическую ценность при оценке хронических дегенеративно-дистрофических изменений ротаторной манжеты, жировой инфильтрации мышц, мышечной атрофии и воспалительно-отечных изменений. Наиболее высокие показатели диагностической эффективности были получены при количественной оценке жировой трансформации мышц. Для выявления fat fraction >20% чувствительность Dixon MRI составила 97,1%, специфичность - 98,8%, общая точность - 98,3%. При тяжелой жировой инфильтрации, соответствующей fat fraction >40%, специфичность достигала 99,0%, а точность - 98,3%. Это подтверждает высокую ценность Dixon MRI как количественного метода оценки жировой дегенерации ротаторной манжеты.

При выявлении общей жировой дегенерации мышц ротаторной манжеты чувствительность метода составила 97,1%, специфичность - 95,7%, точность - 96,6%. Для выраженной жировой дегенерации Goutallier III–IV точность достигала 98,3%, что особенно важно при прогнозировании возможности восстановления сухожилий и планировании хирургического лечения.

Dixon MRI также показала высокую эффективность при оценке мышечной атрофии ротаторной манжеты: чувствительность составила 93,0%, специфичность - 95,9%, точность - 94,8%. Данный показатель особенно важен при хронических полнослойных разрывах и смешанных повреждениях, поскольку мышечная атрофия является неблагоприятным прогностическим фактором.

Water-only Dixon-реконструкции продемонстрировали высокую диагностическую эффективность при выявлении отека мышечно-сухожильного комплекса. Чувствительность составила 95,0%, специфичность - 97,4%, точность - 96,6%. Это позволяет использовать Dixon MRI не только для оценки хронической жировой дегенерации, но и для выявления активного воспалительно-отечного компонента.

При диагностике синовита чувствительность Dixon MRI составила 96,4%, специфичность - 95,1%, точность - 95,7%. Для SASD-бурсита чувствительность и специфичность составили по 96,6%, что подтверждает высокую информативность water-only реконструкций при оценке жидкостных и воспалительных изменений периартикулярных структур.

Выводы:

1. Комплексная магнитно-резонансная томография с использованием Dixon MRI существенно расширяет диагностические возможности исследования при повреждениях стабилизирующего аппарата плечевого сустава. Применение Fat-only и Water-only реконструкций обеспечивает более детальную визуализацию хронических дегенеративных и воспалительных изменений по сравнению со стандартными МР-последовательностями.
2. У пациентов с повреждениями статических стабилизаторов плечевого сустава наиболее характерными Dixon MRI-признаками являлись синовит (46,7%), субакромиально-субдельтовидный бурсит (40,0%), начальная жировая инфильтрация ротаторной манжеты (36,7%), мышечная атрофия (30,0%) и повышение показателя fat fraction более 20% (26,7%). Полученные данные свидетельствуют о высокой информативности Dixon MRI в выявлении хронических воспалительно-дегенеративных изменений, сопутствующих повреждениям капсульно-лабрального комплекса.
3. Наиболее выраженные дегенеративные изменения выявлены у пациентов со смешанными повреждениями статических и динамических стабилизаторов плечевого сустава. Для данной группы были характерны высокая частота жировой дегенерации ротаторной манжеты (73,5%), мышечной атрофии (47,1%), синовита (61,8%), субакромиально-

субдельтовидного бурсита (64,7%) и сочетания жировой дегенерации с ретракцией сухожилий (38,2%), что отражает хронический характер патологического процесса и его значительную морфологическую выраженность.

4. Dixon MRI продемонстрировала высокую диагностическую эффективность при количественной оценке жировой инфильтрации мышц ротаторной манжеты и воспалительных изменений плечевого сустава. При выявлении fat fraction >20% чувствительность метода составила 97,1%, специфичность - 98,8%, диагностическая точность - 98,3%; при диагностике синовита точность достигала 95,7%, а при выявлении субакромиально-субдельтовидного бурсита - 96,6%, что подтверждает целесообразность включения Dixon MRI в стандартный протокол МРТ у пациентов с подозрением на хронические повреждения стабилизирующего аппарата плечевого сустава.

REFERENCES/СНОСКИ/IQTIBOSLAR:

1. Иванков А.П., Селиверстов П.В., Меньшова Д.В. Опыт применения дополнительного субмиллиметрового 3D-FSE режима (3D-PD-FS-ВИ) в МРТ-диагностике полного и частичного разрывов сухожилия надостной мышцы плечевого сустава (клиническое наблюдение) // Радиология - практика. - 2024. - № 4 (106). - С. 67-78.
2. Ирисметов М.Э., Салиев С.М., Ражабов К.Н. и др. Современные методы диагностики разрывов вращательной манжеты плечевого сустава (литературный обзор) // Травматология, ортопедия и реабилитация. - 2024. - № 2. - С. 72-76.
3. Кезля О.П., Маслов А.П., Ярмолович В.А., Бенько А.Н., Ладутько Ю.Н., Селицкий А.В. Повреждения ротаторной манжеты плеча: диагностика и открытые операции в лечении: учеб.-метод. пособие. – Минск: БелМАПО, 2022. – 66 с.
4. Панина О.Ю., Громов А.И., Ахмад Е.С., Семенов Д.С., Кивасев С.А., Петряйкин А.В., Васильев Ю.А., Нечаев В.А. Возможности МРТ последовательностей DIXON в количественной оценке жировой фракции: фантомное исследование. // Digital Diagnostics. - 2025. - Т. 6. - №2. doi: 10.17816/DD633802
5. Тицкая Е.В., Кабаев Е.М., Симонов К.В., Мацулев А.Н. Метод интерпретации данных изокинетических тестов и МРТ исследований во время реабилитации пациентов после реконструктивной хирургии плечевого сустава // Медицина и высокие технологии. - 2021. - № 2. - С. 22-33.
6. Финк Л.И., Попов А.П. Лучевые методы исследования в диагностике повреждений мягкотканных структур плечевого сустава в условиях военного консультативно-диагностического центра // Военно-медицинский журнал. - 2018. - Т. 339, № 4. - С. 57-60.
7. Ямщиков О.Н., Емельянова Н.В., Чумаков Р.В., Левина А.В. Особенности визуализации при травматических поражениях плечевого сустава // Медицинский альянс. - 2024. - Т. 12, № 3. - С. 91-96.
8. Bainbridge A, Bray TJP, Sengupta R, Hall-Craggs MA. Practical approaches to bone marrow fat fraction quantification across magnetic resonance imaging platforms. Journal of Magnetic Resonance Imaging. 2020;52(1):298–306. doi: 10.1002/jmri.27039 EDN: WCMNIG
9. Bhat V, Velandai S, Belliappa V, et al. Quantification of liver fat with mDIXON magnetic resonance imaging, comparison with the computed tomography and the biopsy. Journal of Clinical and Diagnostic Research. 2017;11(7):TC06–TC10. doi: 10.7860/JCDR/2017/26317.10234
10. Furrer P.R., Borbas P., Egli R.J., Zindel C., Wieser K., Bouaicha S. MRI findings of traumatic and degenerative rotator cuff tears and introduction of the “cobra sign” // JSES International. – 2023. – Vol. 7, № 4. – P. 632–640. – DOI: 10.1016/j.jseint.2023.02.013.
11. Gromov AI, Gorinov AV, Galljamov EA. Mesenteric chillous lymphangioma. Visualization features on opposed-phase MR images. Medical Visualization. 2019;23(4):86–92. doi: 10.24835/1607-0763-2019-4-86-92 EDN: UCRGCC
12. Horiuchi S., Nozaki T., Tasaki A., Yamakawa A., Kaneko Y., Hara T. et al. Reliability of MR quantification of rotator cuff muscle fatty degeneration using a 2-point Dixon technique in

comparison with the Goutallier classification: validation study by multiple readers // Academic Radiology. – 2017. – Vol. 24, № 11. – P. 1343–1351.
13. Matsumura N., Oguro S., Okuda S., Jinzaki M., Matsumoto M., Nakamura M., Nagura T. Quantitative assessment of fatty infiltration and muscle volume of the rotator cuff muscles using 3-dimensional 2-point Dixon magnetic resonance imaging // Journal of Shoulder and Elbow Surgery. – 2017. – Vol. 26, № 10. – P. e309–e310. – DOI: 10.1016/j.jse.2017.03.019.
14. Mellion M.L., Widholm P., Karlsson M. et al. Quantitative muscle analysis in FSHD using whole-body fat-referenced MRI: composite scores for longitudinal and cross-sectional analysis // Neurology. - 2022. - Vol. 99, № 9. - P. e877-e889. - DOI: 10.1212/WNL.0000000000200757. - PMID: 35750498.
15. Panina OYu, Gromov AI, Akhmad ES, et al. Accuracy of fat fraction estimation using DIXON: experimental phantom study. Medical Visualization. 2022;26(4):147–158. doi: 10.24835/1607-0763-1160 EDN: JDIWXI
16. Park I., Oh M.J., Shin S.J. Effects of glenoid and humeral bone defects on recurrent anterior instability of the shoulder // Clin. Orthop. Surg. - 2020. - Vol. 12, № 2. - P. 145-150. - DOI: 10.4055/cios19060. - PMID: 32489534; PMCID: PMC7237246.
17. Provencher M.T., Midtgaard K.S., Owens B.D., Tokish J.M. Diagnosis and management of traumatic anterior shoulder instability // J. Am. Acad. Orthop. Surg. - 2021. - Vol. 29, № 2. - P. e51-e61. - DOI: 10.5435/JAAOS-D-20-00202. - PMID: 33275397.
18. Hsu C.Y., Pallathadka H., Jasim S.A., Rizaev J., Bokov D.O., Hjazi A. [et al.]. Innovations in cancer immunotherapy: A comprehensive overview of recent breakthroughs and future directions // Critical Reviews in Oncology/Hematology. – 2025. – Vol. 206. – Art. 104588.
19. Bayani A., Abosaoda M.K., Rizaev J., Nazari M., Jafari Z. [et al.]. Aptamer-based approaches in leukemia: a paradigm shift in targeted therapy // Clinical and Experimental Medicine. – 2025. – Vol. 25, No. 1. – Art. 186.
20. Saadh M.J., Khidr W.A., Alfarttoosi K.H., Bishoyi A.K., Ganesan S. [et al.]. Metal nanoparticles as a promising therapeutic approach for prostate cancer diagnosis and therapy: a comprehensive review // Medical Oncology. – 2025. – Vol. 42, No. 4. – Art. 83.
21. Mei S., Roopashree R., Altalbawy F.M.A., Rizaev J.A. [et al.]. Synthesis, characterization, and applications of starch-based nano drug delivery systems for breast cancer therapy: A review // International Journal of Biological Macromolecules. – 2024. – Vol. 280. – Art. 136058.
22. van Vucht N, Santiago R, Lottmann B, et al. The Dixon technique for MRI of the bone marrow. Skeletal Radiology. 2019;48(12):1861–1874. doi: 10.1007/s00256-019-03271-4

.

ISSN 2181-9300

DOI Journal 10.26739/2181-9300

БИОМЕДИЦИНА ВА АМАЛИЁТ ЖУРНАЛИ
ЖУРНАЛ БИОМЕДИЦИНЫ И ПРАКТИКИ
JOURNAL OF BIOMEDICINE AND PRACTICE

Контакт редакций журналов. www.tadqiqot.uz
ООО Tadqiqot город Ташкент,
улица Амира Темура пр.1, дом-2.
Web: http://www.tadqiqot.uz/; E-mail: info@tadqiqot.uz
Тел: (+998-94) 404-0000

Editorial staff of the journals of www.tadqiqot.uz
Tadqiqot LLC The city of Tashkent,
Amir Temur Street pr.1, House 2.
Web: http://www.tadqiqot.uz/; E-mail: info@tadqiqot.uz
Phone: (+998-94) 404-0000