ISSN: 3030-3877



Annals of clinical disciplines



VOLUME 3, ISSUE 3

2026

https://tadqiqot.uz/index.php/spjacd

Tadqiqot uz

БУХОРО ДАВЛАТ ТИББИЁТ ИНСТИТУТИ

ISSN 3030-3877

DOI Journal 10.26739/3030-3877

ANNALS OF CLINICAL DISCIPLINE

3 ЖИЛД, 3 СОН

АННАЛЫ КЛИНИЧЕСКИХ ДИСЦИПЛИН

ТОМ 3, НОМЕР 3

КЛИНИК ФАНЛАР ЙИЛНОМАСИ

VOLUME 3, ISSUE 3

ТОШКЕНТ-2026

ANNALS OF CLINICAL DISCIPLINE

АННАЛЫ КЛИНИЧЕСКИХ ДИСЦИПЛИН | КЛИНИК ФАНЛАР ЙИЛНОМАСИ

№3 (2026) DOI http://dx.doi.org/10.26739/0000-0000-2026-3

BOSH MUHARRIR: | ГЛАВНЫЙ РЕДАКТОР: | CHIEF EDITOR:

Sh. J. Teshayev
“Klinik fanlar yilnomasi” jurnali bosh muharriri, Buxoro davlat tibbiyot instituti rektori, t.f.d., professor

BOSH MUHARRIR O‘RINBOSARI: | ЗАМЕСТИТЕЛЬ ГЛАВНОГО РЕДАКТОРА: | DEPUTY CHIEF EDITOR:

D. A. Xasanova
“Klinik fanlar yilnomasi” jurnali bosh muharrir o‘rinbosari, Buxoro davlat tibbiyot instituti anatomiya va klinik anatomiya kafedrasi professori, DSc

РЕДАКЦИОННАЯ КОЛЛЕГИЯ:

- **U.K. Abdullayeva** - “Klinik fanlar yilnomasi” jurnali mas’ul kotibi, Buxoro davlat tibbiyot instituti fakultet va gospital terapiya, nefrologiya va gemodializ kafedrasi dotsenti, DSc;
- **M.J. Sanoyeva** - Buxoro davlat tibbiyot instituti nevrologiya kafedrasi dotsenti, DSc
- **A.G. Gadayev** – Toshkent tibbiyot akademiyasi 3-son ichki kasalliklar kafedrasi professori, t.f.d.
- **A.R. Obloqulov** - Buxoro davlat tibbiyot instituti, yuqumli kasalliklar va bolalar yuqumli kasalliklari kafedrasi mudiri, t.f.d., professor
- **D.A. Nabiyeva** – Toshkent tibbiyot akademiyasi, 1-son fakultet va gospital terapiya, kasb kasalliklari kafedrasi mudiri, t.f.d., professor
- **Sh.T. O‘roqov** - Buxoro davlat tibbiyot instituti xirurgik kasalliklar kafedarsi mudiri, DSc, dotsent
- **M.M. Karimov** – Respublika ixtisoslashtirilgan terapiya va reabilitatsiya ilmiy-amaliy tibbiyot markazi “Gastroenterologiya” ilmiy laboratoriyasi boshlig‘i, t.f.d., professor
- **N.U. Narzullayev** – Buxoro davlat tibbiyot instituti otorinilaringologiya kafedrasi professori, DSc
- **G.N. Sobirova** – Toshkent tibbiyot akademiyasi reabilitatsiya va jismoniy tarbiya kafedrasi professori, t.f.d.
- **F.S. Raupov** - Buxoro davlat tibbiyot instituti bolalar xirurgik kasalliklari kafedrasi mudiri, DSc, dotsent
- **Sh.B. Axrorova** - Buxoro davlat tibbiyot instituti, nevrologiya kafedrasi dotsenti, DSc.
- **V.R. Akramov** - Buxoro davlat tibbiyot instituti travmatologiya va neyroxirurgiya kafedrasi mudiri, DSc, dotsent
- **I.K. Sadulloyeva** - Buxoro davlat tibbiyot instituti bolalar kasalliklari propedevtikasi va bolalar nevrologiyasi kafedrasi mudiri, DSc, dotsent

M.K. Temirova - Toshkent davlat tibbiyot universiteti, Nevrologiya va bolalar nevrologiyasi, tibbiy genetika kafedrasi assistenti PhD

РЕДАКЦИОННЫЙ СОВЕТ:

- **G.J. Jarilkasinova** - Buxoro davlat tibbiyot instituti oilaviy shifokorlarni qayta tayyorlash kafedrasi professori, DSc
- **U.S. Mamedov** - Buxoro davlat tibbiyot instituti onkologiya kafedrasi mudiri, DSc, dotsent
- **A.A. Saidov** - Buxoro davlat tibbiyot instituti ortopedik stomatologiya va ortodontiya kafedrasi professori DSc
- **N.N. Karimova** - Buxoro davlat tibbiyot instituti 3-son akusherlik va ginekologiya kafedrasi mudiri, DSc, dotsent
- **U.K. Qayumov** – tibbiyot xodimlarini kasbiy malakasini oshirish markazi ichki kasalliklar kafedrasi mudiri, t.f.d., professor
- **M.E. Raximova** - Toshkent tibbiyot akademiyasi, 3-son ichki kasalliklar kafedrasi dotsenti, t.f.d.
- **R.I. To’raqulov** - Toshkent tibbiyot akademiyasi, 3-son ichki kasalliklar kafedrasi professori, t.f.d.
- **Ch.S. Pavlov** - I.M. Sechenov nomidagi birinchi Moskva davlat tibbiyot universiteti terapiya kafedrasi mudiri, t.f.d., professor
- **L.B. Novikova –** Rossiya Federatsiyasi Sog‘liqni saqlash vazirligining “Janubiy Ural davlat tibbiyot universiteti” federal davlat byudjet oliy ta’lim muassasasi dermatovenerologiya kafedrasi professori, t.f.d.
- **O.I. Letyayeva** - Rossiya Federatsiyasi Sog‘liqni saqlash vazirligining “Janubiy Ural davlat tibbiyot universiteti” federal davlat byudjet oliy ta’lim muassasasi dermatovenerologiya kafedrasi professori, t.f.d.
- **I.V. Reverchuk** - I.Kant nomidagi Boltiq federal universiteti psixonevrologiya va psixosomatika kafedrasi mudiri, t.f.d., professor
- **Edip Gonullu** – Izmir Bakirchay universiteti anesteziya va reanimatsiya kafedrasi dotsenti, t.f.d.
- **Eva Lietto** – Italiya Campania universiteti “Luigi Vanvitelli”ning tarjima tibbiyot fanlari kafedrasi mudiri, t.f.d., professor

G.S. Xodjiyeva - Abu Ali ibn Sino nomidagi Buxoro davlat tibbiyot universitetining Ichki kasalliklar propedevtikasi kafedrasi dotsenti

Журнал включен в перечень ВАК национальных научных изданий, рекомендуемых для публикации основных научных результатов диссертаций по медицинским наукам постановлением № 369/6 от 5 апреля 2025 г.

© **Page Maker | Верстка | Саҳифаловчи:** Хуршид Мирзахмедов

О журнале
Журнал зарегистрирован в Агентство информации и массовых коммуникаций при Администрации Президента Республики Узбекистан
№ С-239963 от 14 марта 2024 года

Адрес редакции: Республика Узбекистан, 200114, г. Бухара, ул. Гиждуван, 23
Телефон: +998(65)2230050
Сайт: https://tadqiqot.uz/index.php/spjacd
e-mail: abumkur14@gmail.com

МУНДАРИЖА | СОДЕРЖАНИЕ | CONTENT

1. Akramov V.R., To‘ymurodov B.Sh., Xamroev B.U., Axmedov Sh.Sh.
METABOLIK BUZILISHLARI MAVJUD BEMORLARDA TIZZA BO‘G‘IMI OSTEOARTRITINING STRUKTURAVIY PROGRESSIYALANISH XAVFINI BAHOLASH VA PROGNOZLASH MEZONLARINI ISHLAB CHIQISH……6

2. Alimova M.M.
MENOPAUZAL GORMON TERAPIYA TA’SIRIDA EMOTSIONAL HOLAT VA PSIXOVEGETATIV KO‘RSATKICHLARNING DINAMIKASINI BAHOLASH……14

3. Buvamuxamedova N.T., Parpibayeva D.A.
SURUNKALI YURAK YETISHMOVCHILIGI VA METABOLIK ASSOTSIRLANGAN JIGAR YOG‘ KASALLIGI KOMORBIDLIGIDA JIGAR FIBROZI BIOMARKERLARINING DIAGNOSTIK AHAMIYATI……...18

4. Isamjonov Xayrullo Hakimjon o‘g‘li, Xakimova Zilolaxon Qahramonjonovna
PERIIMPLANTAT MUKOZITLI BEMORLARDA PROBIOTIK VOSITALARNI QO‘LLASHNING KLINIK-PROFILAKTIK ALGORITMINI ISHLAB CHIQISH……...24

5. Karimov Ma’rif Shakirovich, Tuxtayeva Nigora Xasanovna, Sultanbayev Laziz Rustamovich
REVMATOID ARTRITDA KARDIOVASKULYAR XAVFNI BAHOLASH: AN’ANAVIY PROGNOSTIK MODELLARNING IMKONIYATLARI VA CHEKLOVLARI……31

6. Tashpulatova M.M., Karimova O.S.
REVMATOID ARTRITDA JISMONIY MASHQLAR VA O’ZINI-O’ZI NAZORAT QILISH DASTURLARINING SAMARADORLIGINI BAHOLASH……...41

7. Valiyeva Moxigul Bahodir qizi, Razikova Dilnoza Kadirovna
CPAP-TERAPIYA OLAYOTGAN YANGI TUG‘ILGAN CHAQALOQLARDA OG‘IZ BO‘SHLIG‘I SHILLIQ QAVATI SHIKASTLANISHLARIDA DAVOLASH-PROFILAKTIKA KOMPLEKSINI ISHLAB CHIQISH……48

8. Yusupova Manzuraxon Qobuljon qizi
BOLALARDA YETILMAGAN DOIMIY TISHLAR PULPASINING HAYOTIYLIGINI SAQLASH: QISMAN PULPOTOMIYA VA KALSIY-SILIKAT BIOKERAMIK MATERIALLAR……...55

9. Абдужабборова Саодат Солижон кизи
МОРФОМЕТРИЧЕСКАЯ ОЦЕНКА СИММЕТРИИ И ПАРАМЕТРОВ ЧЕЛЮСТНО-ЛИЦЕВОЙ ОБЛАСТИ С ПРИМЕНЕНИЕМ ТЕХНОЛОГИЙ ИСКУССТВЕННОГО ИНТЕЛЛЕКТА В ДИАГНОСТИКЕ АНОМАЛИЙ ПРИКУСА……..65

10. Андакулов Элёр Бердиёрович
СЕМИЗЛИГИ МАВЖУД БЕМОРЛАРДА ГОНАРТРОЗНИ МЕДИКАМЕНТОЗ, ФИЗИОТЕРАПЕВТИК ВА ЖАРРОҲЛИК УСУЛЛАРИ БИЛАН ДАВОЛАШ НАТИЖАЛАРИ……70

11. Зокиров Зухриддин Зокирович, Саъдуллаева Ирода Курбановна
РОЛЬ ГЕНЕТИЧЕСКИХ ПРЕДИКТОРОВ ПРИ ИНФЕКЦИЯХ МОЧЕВЫХ ПУТЕЙ У ДЕТЕЙ……...79

12. Киличева В.А.
ПРОГНОСТИЧЕСКАЯ МОДЕЛЬ OQS–PMOS НА ОСНОВЕ ГОРМОНАЛЬНОГО И БИОХИМИЧЕСКОГО ПРОФИЛЯ ФОЛЛИКУЛЯРНОЙ ЖИДКОСТИ ДЛЯ ПРОГНОЗИРОВАНИЯ КАЧЕСТВА ООЦИТОВ У ЖЕНЩИН С ПОЛИЭНДОКРИННО-МЕТАБОЛИЧЕСКИМ ОВАРИАЛЬНЫМ СИНДРОМОМ……..87

13. Маджидова Ё.Н., Каримова Г.Л.
КЛИНИКО-НЕВРОЛОГИЧЕСКАЯ ХАРАКТЕРИСТИКА МАЛОВЕСНЫХ ДЕТЕЙ…….93

14. Мусаева Юлдуз Алписовна, Латибжонов Азизбек Эркинжон ўғли
СУРУНКАЛИ АЛКОГОЛЛИ ПАНКРЕАТИТДА МЕЗЕНТЕРИАЛ ЛИМФА ТУГУНЛАРИНИНГ ПАТОМОРФОЛОГИЯСИ…….104

15. Наримова Гульчехра Джуманиязовна, Махмудова Фарангиз Батировна
ВЗАИМОСВЯЗЬ НАРУШЕНИЙ СНА, УРОВНЯ МЕЛАТОНИНА И ГЛИКЕМИЧЕСКОГО КОНТРОЛЯ У ПАЦИЕНТОВ РЕПРОДУКТИВНОГО ВОЗРАСТА С САХАРНЫМ ДИАБЕТОМ 2 ТИПА…….112

16. Нуралиев Неккадам Абдуллаевич, Рузметов Фахриддин Нурматович
ЎТКИР, СУРУНКАЛИ ВА ОБСТРУКТИВ БРОНХИТЛИ БОЛАЛАР ҚОН ЗАРДОБИДАГИ ИММУНОГЛОБУЛИНЛАР МИҚДОРИНИНГ ҚИЁСИЙ ТАҲЛИЛИ……117

17. Олимхонова К.Н., Эгамбердиева Д.А.
МНОГОМЕРНАЯ ФЕНОТИПИЧЕСКАЯ ГЕТЕРОГЕННОСТЬ БРОНХИАЛЬНОЙ АСТМЫ В СПЕКТРЕ АДИПОЗНОСТИ: КЛИНИКО-ФУНКЦИОНАЛЬНЫЕ, ВОСПАЛИТЕЛЬНЫЕ И ПСИХОЭМОЦИОНАЛЬНЫЕ ХАРАКТЕРИСТИКИ ТРЁХ КЛАСТЕРОВ…….125

18. Сапаев Д.Ш., Абдуллаева Д.Ф.
МОРФОЛОГИЧЕСКИЕ И МОРФОМЕТРИЧЕСКИЕ ОСОБЕННОСТИ ЗАЖИВЛЕНИЯ ТКАНЕЙ АНАЛЬНОГО КАНАЛА ПРИ ПРИМЕНЕНИИ КОМБИНИРОВАННЫХ ЛАЗЕРНЫХ ТЕХНОЛОГИЙ……135

19. Ирисметов Муроджон Эргашович, Сафаров Махмуд Норович
СУСТАВА: ПАТОГЕНЕЗ ПЕРИПРОТЕЗНОГО ОСТЕОЛИЗА, ГЕНЕТИЧЕСКИЕ ДЕТЕРМИНАНТЫ ИНДИВИДУАЛЬНОЙ ПРЕДРАСПОЛОЖЕННОСТИ И ВОЗМОЖНОСТИ РАННЕЙ ДИАГНОСТИКИ (ОБЗОР ЛИТЕРАТУРЫ)……..145

20. Хамидов Маҳмуд Тоштемирович, Ҳабибова Назира Насуллаевна
ТЎЛИҚ АДЕНТИЯЛИ БЕМОРДА ПРОТЕЗГА МОСЛАШИШНИ ОЛДИНДАН БАҲОЛАШ: ПРОТЕЗ МАЙДОНИ, СЎЛАК ВА БЕМОР ТАЖРИБАСИНИНГ КЛИНИК АҲАМИЯТИ..162

21. Хамидова Наргиза Қосимовна, Мирзоева Мехринисо Ризоевна
ҚАЙТАЛАНУВЧИ ОДДИЙ ГЕРПЕС ИНФЕКЦИЯСИДА РЕЦИДИВЛАРНИ ЭРТА БАШОРАТ ҚИЛИШНИНГ КЛИНИК-ИММУНОЛОГИК ВА ВИРУСОЛОГИК МЕЗОНЛАРИ……..171

22. Худойбердиева Ш.И., Саидова Л.Б., Хамраева Д.Р.
ВЛИЯНИЕ ЭКОЛОГИЧЕСКИХ ФАКТОРОВ НА ИММУНО-БИОХИМИЧЕСКИЕ ПОКАЗАТЕЛИ У БОЛЬНЫХ БРОНХИАЛЬНОЙ АСТМОЙ (НА ПРИМЕРЕ РЕГИОНОВ ЦЕНТРАЛЬНОЙ АЗИИ)……176

23. Шоназарова М.А., Ураков К.З., Куватзода Г.Х.
ПЕРВИЧНАЯ КАРДИОПРОТЕКЦИЯ В ПРОФИЛАКТИКЕ КАРДИОТОКСИЧНОСТИ ПОЛИХИМИОТЕРАПИИ ПРИ ОСТРОМ ЛИМФОБЛАСТНОМ ЛЕЙКОЗЕ…….189

SCIENTIFIC AND PRACTICAL JOURNAL
ANNALS OF CLINICAL DISCIPLINE
АННАЛЫ КЛИНИЧЕСКИХ ДИСЦИПЛИН
КЛИНИК ФАНЛАР ЙИЛНОМАСИ
ISSN: 3030-3877
www.tadqiqot.uz
BUKHARA STATE MEDICAL INSTITUTE

УДК 616.31-001-053.31:615.816

CPAP-TERAPIYA OLAYOTGAN YANGI TUG‘ILGAN CHAQALOQLARDA OG‘IZ BO‘SHLIG‘I SHILLIQ QAVATI SHIKASTLANISHLARIDA DAVOLASH-PROFILAKTIKA KOMPLEKSINI ISHLAB CHIQISH

Valiyeva Moxigul Bahodir qizi[1], Razikova Dilnoza Kadirovna[2]
[1]Andijon davlat tibbiyot instituti, Andijon, O‘zbekiston
https://orcid.org/0009-0005-3487-8895
[2]Buxoro davlat tibbiyot instituti, Buxoro, O‘zbekiston
https://orcid.org/0000-0003-1991-7444

http://dx.doi.org/10.5281/zenodo.23738528

Annotatsiya. Ushbu klinik kuzatuvning vazifasi CPAP olayotgan yangi tug‘ilganlarda og‘iz shilliq qavati zararlanishlarini kamaytiradigan parvarish algoritmini baholash edi. Neonatal intensiv terapiya bo‘limidagi 100 chaqaloq ikki teng guruhda kuzatildi: 50 nafari odatiy parvarish, 50 nafari esa ishlab chiqilgan kompleks bo‘yicha parvarishlandi. Kompleks kunlik oral ko‘rikni, havo oqimi namlantirilishini tekshirishni, zond va respirator interfeys holatini tuzatishni, og‘iz bo‘shlig‘ini yumshoq tozalashni hamda lab va shilliq qavatni namlantirib-himoyalashni birlashtirdi. Kompleks guruhida shilliq qavat qurishi 62,0% dan 34,0% gacha, giperemiya 54,0% dan 30,0% gacha, matseratsiya 36,0% dan 16,0% gacha kamaydi; mikroyoriq, eroziya va fibrinoz qoplama ham kamroq qayd etildi. Kuzatuvlar CPAPning dastlabki kunlaridan boshlab oral ko‘rikni respirator parvarishning majburiy qismi sifatida olib borish zarurligini ko‘rsatdi.

Kalit so‘zlar: yangi tug‘ilgan chaqaloq, CPAP-terapiya, og‘iz shilliq qavati, quruqlik, matseratsiya, mikrotravma, neonatal parvarish, profilaktika.

РАЗРАБОТКА ЛЕЧЕБНО-ПРОФИЛАКТИЧЕСКОГО КОМПЛЕКСА ПРИ ПОВРЕЖДЕНИЯХ СЛИЗИСТОЙ ОБОЛОЧКИ ПОЛОСТИ РТА У НОВОРОЖДЁННЫХ, ПОЛУЧАЮЩИХ CPAP-ТЕРАПИЮ

Валиева Мохигул Баходир кизи[1], Разикова Дилноза Кадировна[2]
[1]Андижанский государственный медицинский институт, Андижан, Узбекистан
[2]Бухарский государственный медицинский институт, Бухара, Узбекистан

Аннотация. Целью клинического наблюдения была оценка алгоритма ухода, разработанного для уменьшения повреждений слизистой оболочки полости рта у новорождённых, находящихся на CPAP. В отделении интенсивной терапии наблюдали 100 детей, распределённых на две равные группы: 50 получали обычный уход, у 50 применяли предложенный комплекс. Он включал ежедневный осмотр полости рта, проверку увлажнения дыхательной смеси, коррекцию положения зонда и респираторного интерфейса, щадящее очищение, а также увлажнение и защиту губ и слизистой оболочки. В группе комплексного ухода частота сухости снизилась с 62,0 до 34,0%, гиперемии — с 54,0 до 30,0%, мацерации — с 36,0 до 16,0%; микротрещины, эрозии и фибринозный налёт также отмечались реже.

Полученные данные обосновывают включение осмотра полости рта в ежедневный протокол респираторного ухода с первых суток CPAP-терапии.

Ключевые слова: новорождённый, CPAP-терапия, слизистая оболочка полости рта, сухость, мацерация, микротравма, неонатальный уход, профилактика.

DEVELOPMENT OF A THERAPEUTIC AND PREVENTIVE COMPLEX FOR ORAL MUCOSAL INJURIES IN NEWBORNS RECEIVING CPAP THERAPY

Valiyeva Mokhigul Bakhodir kizi[1], Razikova Dilnoza Kadirovna[2]
[1]Andijan State Medical Institute, Andijan, Uzbekistan
[2]Bukhara State Medical Institute, Bukhara, Uzbekistan

Abstract. This clinical observation evaluated an oral-care algorithm designed to reduce mucosal injury in newborns receiving CPAP. One hundred infants in a neonatal intensive care unit were observed in two equal groups: 50 received routine care and 50 received the proposed care package. The package combined daily oral examination, verification of gas humidification, adjustment of tube and interface position, gentle cleansing, and protective moisturising care of the lips and oral mucosa. Compared with routine care, the package was associated with lower frequencies of mucosal dryness (62.0% vs 34.0%), hyperaemia (54.0% vs 30.0%), and maceration (36.0% vs 16.0%); lip fissures, superficial erosions, and fibrinous coating were also recorded less often. These observations support incorporating oral examination into daily respiratory care from the first days of CPAP therapy.

Keywords: newborn, CPAP therapy, oral mucosa, dryness, maceration, microtrauma, neonatal care, prevention.

Kirish. Neonatal intensiv terapiyada CPAP alveolalarning nafas chiqarish oxirida yopilib qolishini kamaytiradi va ko‘plab chaqaloqlarda intubatsiyasiz respirator yordam ko‘rsatish imkonini beradi. Usul, ayniqsa, respirator distress belgilari bo‘lgan muddatidan oldin tug‘ilgan bolalar uchun muhimdir [1,6,10,11]. Biroq davolash davom etgan sari klinik e’tibor faqat saturatsiya yoki apparat ko‘rsatkichlari bilan cheklanib qolmasligi kerak. Havo oqimi, ochiq og‘iz, zond va takroriy muolajalar og‘iz shilliq qavatida mahalliy o‘zgarishlar paydo bo‘lishi uchun sharoit yaratadi.

Chaqaloqning og‘iz epiteliysi yupqa, so‘lak bilan namlanish tizimi va mahalliy himoya mexanizmlari esa hali to‘liq yetilmagan. Muddatidan oldin tug‘ilganlarda bu holat yanada yaqqol: yengil qurishning o‘zi ham ishqalanishga chidamlilikni pasaytiradi. Shu bois lab cheti, og‘iz dahlizi, lunj shilliq qavati, til va zond tegib turadigan sohalar bir xil xavf ostida bo‘lmaydi; eng ko‘p mexanik aloqa tushadigan nuqtalar avvalroq zararlanadi [8,12,15].

Amaliy kuzatuvda CPAP bilan bog‘liq shikastlanish deyilganda ko‘pincha burun qanotlari va septum nazarda tutiladi [3–5,7]. Og‘iz bo‘shlig‘idagi quruqlik yoki yengil qizarish esa nafas ko‘rsatkichlariga bevosita ta’sir qilmagani uchun ikkinchi darajali belgi sifatida qolib ketishi mumkin. Aslida bunday o‘zgarishlar zond bosimi, yetarli namlanmaslik va qo‘pol tozalash davom etsa, matseratsiya, mikroyoriq yoki eroziyaga o‘tadi. Demak, muammoni faqat rivojlangan yara paydo bo‘lganda qayd etish kechikkan yondashuvdir.

Shundan kelib chiqib, parvarishning alohida qismlarini emas, ularning o‘zaro bog‘langan ketma-ketligini sinash zarur deb hisobladik. Kunlik ko‘rik qayerda shikastlanish boshlanayotganini ko‘rsatadi; namlantirish quruqlikni kamaytiradi; zond va interfeysni qayta joylashtirish bosimni bartaraf etadi; yumshoq tozalash hamda mahalliy himoya epiteliyga qo‘shimcha travma bermaydi. CPAP 72 soatdan ko‘proq davom etgan, gestatsion yetilmaganligi yoki tana vazni past bo‘lgan chaqaloqlarda bu nazorat yanada qat’iy olib borildi [1,2].

Taklif etilgan algoritm klinik belgining og‘irlashishini kutmasdan ish boshlashga qurildi. Birinchi bosqichda quruqlik va tarqoq giperemiya, keyingi bosqichda lab yorilishi hamda matseratsiya, undan so‘ng yuzaki eroziya va fibrinoz qoplama baholandi. Bunday ketma-ketlik parvarish choralarini ayni paytdagi o‘zgarishga moslashtirish, bir vaqtning o‘zida ortiqcha muolajadan saqlanish imkonini berdi [8,13,15].

Tadqiqot maqsadi: CPAP-terapiya olayotgan yangi tug‘ilgan chaqaloqlar uchun bosqichli davolash-profilaktika kompleksini ishlab chiqish va uning og‘iz shilliq qavatidagi asosiy klinik shikastlanishlar chastotasiga ta’sirini baholash.

Tadqiqot materiali va usullari. Neonatal intensiv terapiya bo‘limida CPAP olayotgan 100 nafar yangi tug‘ilgan chaqaloq klinik kuzatuvga olindi. Ularning ko‘pchiligida muddatidan oldin tug‘ilish, tana vaznining pastligi yoki respirator distress belgilari mavjud edi. Har kuni bir xil ketma-ketlikda lablar, og‘iz dahlizi, lunj shilliq qavati, til, qattiq tanglay va zond tegib turgan joylar ko‘rildi. Quruqlik, giperemiya, matseratsiya, lab mikroyoriqlari, yuzaki eroziya va fibrinoz qoplama alohida qayd etildi.

Chaqaloqlar 50 nafardan ikki guruhda kuzatildi. Birinchi guruhda bo‘limda qabul qilingan standart neonatal parvarish davom ettirildi. Ikkinchi guruhda standart parvarishga kunlik oral monitoring, CPAP namlantirish tizimini tekshirish, zond va interfeysning bosim berayotgan nuqtalarini tuzatish, steril yumshoq tampon bilan ehtiyotkor tozalash hamda lab va shilliq qavat uchun himoyalovchi-namlantiruvchi parvarish qo‘shildi. Respirator yordam 72 soatdan oshgan va tana vazni past chaqaloqlar alohida nazorat qilindi.

Aralashuvning boshlanish nuqtasi rivojlangan yara emas, balki quruqlik yoki chegaralangan qizarish edi. Shikastlanish topilganda uning joyi zond va interfeysning tegish nuqtalari bilan solishtirildi, parvarish usuli qayta ko‘rib chiqildi va keyingi ko‘rikda belgi dinamikasi baholandi. Shu tariqa kompleksning har bir qismi muayyan klinik vazifani bajardi: namlikni tiklash, bosimni kamaytirish yoki epiteliy yuzasini qo‘shimcha ishqalanishdan saqlash.

1-jadval

CPAP-terapiya olayotgan yangi tug‘ilgan chaqaloqlarda davolash-profilaktika kompleksining tarkibiy qismlari

Kompleks yo‘nalishi	Amalga oshiriladigan chora	Kutiladigan klinik natija
Klinik monitoring	Lablar, lunj, til, tanglay va og‘iz dahlizini har kuni baholash	Shikastlanishning erta belgilarini aniqlash
Namlantirish nazorati	CPAP tizimida kislorod-havo oqimining yetarli namlanishini tekshirish	Shilliq qavat qurishini kamaytirish
Zond va interfeys nazorati	Nazogastral yoki orogastral zondning bosim bermasdan joylashishini ta’minlash	Mexanik shikastlanish va mikroyoriqlarni kamaytirish
Mahalliy himoya	Lablar va shilliq qavatga chaqaloqlar uchun xavfsiz himoyalovchi-namlantiruvchi vositalarni qo‘llash	Epiteliy yaxlitligini saqlash va quruqlikni kamaytirish
Og‘iz bo‘shlig‘i parvarishi	Steril yumshoq tampon bilan ehtiyotkor tozalash, ortiqcha ishqalanishdan saqlanish	Fibrinoz qoplama va mikroblar to‘planishini cheklash
Yuqori xavf guruhini kuzatish	CPAP 72 soatdan ortiq davom etgan, muddatidan oldin tug‘ilgan va tana vazni past chaqaloqlarni alohida nazorat qilish	Og‘ir shikastlanishlar va ikkilamchi yallig‘lanishning oldini olish

1-jadvalda kompleksning olti amaliy yo‘nalishi jamlangan. Ular mustaqil muolajalar sifatida emas, ketma-ket bajariladigan parvarish algoritmi sifatida qo‘llandi. Avval shilliq qavat ko‘rildi, so‘ng namlantirish va moslamalar holati tekshirildi; mahalliy parvarish esa topilgan belgiga qarab tanlandi. Bu tartib bir chaqaloqda quruqlik, zond bosimi va takroriy ishqalanish bir paytda mavjud bo‘lishi mumkinligini hisobga oldi.

Natijalar. Standart parvarishdagi chaqaloqlarda eng ko‘p qayd etilgan belgilar quruqlik va giperemiya bo‘ldi. Ayrim hollarda ular CPAPning uchinchi-beshinchi kunlariga kelib lab

mikroyoriqlari, matseratsiya yoki yuzaki eroziya bilan davom etdi. Zararlangan joylar ko‘pincha lab cheti, og‘iz dahlizi va zond tegib turgan sohalarga to‘g‘ri keldi. Ushbu kuzatuvlar uzoqroq respirator yordam, namlikning yetishmasligi va mahalliy mexanik ta’sir bir-birini kuchaytirishi mumkinligini ko‘rsatdi.

Kompleks parvarish guruhida quruqlik ko‘rikning dastlabki bosqichidayoq aniqlanib, moslama holati va namlantirish darhol tekshirildi. Bosim berayotgan zond qayta joylashtirildi, tozalash paytidagi ishqalanish kamaytirildi va lab-dahliz sohasi muntazam nazorat qilindi. Natijada shikastlanishlarning og‘irroq bosqichga o‘tishi kamroq kuzatildi. Guruhlar kesimidagi son va ulushlar 2-jadvalda berilgan.

2-jadval

Standart parvarish va davolash-profilaktika kompleksi qo‘llangan guruhlarda og‘iz shilliq qavati shikastlanishlari dinamikasi

Klinik belgi	Standart parvarish guruhi, n=50	Davolash-profilaktika kompleksi guruhi, n=50	Kamayish darajasi
Shilliq qavat qurishi	31 / 62.0%	17 / 34.0%	28.0 foiz punkt
Giperemiya	27 / 54.0%	15 / 30.0%	24.0 foiz punkt
Matseratsiya	18 / 36.0%	8 / 16.0%	20.0 foiz punkt
Lab mikroyoriqlari	15 / 30.0%	6 / 12.0%	18.0 foiz punkt
Yuzaki eroziyalar	11 / 22.0%	4 / 8.0%	14.0 foiz punkt
Fibrinoz qoplama	8 / 16.0%	3 / 6.0%	10.0 foiz punkt

2-jadvaldagi asosiy farq quruqlik bo‘yicha kuzatildi: standart parvarish guruhida 31 chaqaloqda (62,0%), kompleks guruhida 17 chaqaloqda (34,0%). Farq 28,0 foiz punktni tashkil qildi. Klinik jihatdan bu muhim kuzatuv, chunki quruqlik boshqa belgilar paydo bo‘lishidan oldin aniqlanadi va parvarish usulini o‘z vaqtida o‘zgartirish uchun qulay signal bo‘la oladi.

Giperemiya mos ravishda 27 (54,0%) va 15 (30,0%) holatda qayd etildi. Qizarish alohida olinganda nospetsifik belgi, biroq uning zond tegib turgan joyda yoki quruq shilliq qavat fonida paydo bo‘lishi mexanik yuklamani qayta baholashga asos bo‘ldi. Kompleks guruhidagi 24,0 foiz punktlik kamayish erta ko‘rik va sababchi omilni tuzatish foydali bo‘lganini ko‘rsatadi.

Matseratsiya standart parvarishdagi 18 chaqaloqda (36,0%), kompleks parvarishdagi 8 chaqaloqda (16,0%) aniqlandi. Bu belgi ko‘proq nam sekret uzoq turib qolgan yoki zond shilliq qavatga tegib turgan sohalarda uchradi. Shu sababli tozalashning muloyim bajarilishi va zond holatini har ko‘rikda tekshirish algoritmning alohida bandi sifatida saqlandi.

Lab mikroyoriqlari soni 15 tadan (30,0%) 6 tagacha (12,0%) kamaydi. Lab cheti doimiy havo oqimi, ochiq og‘iz va zond bilan aloqa ta’sirini bir vaqtda qabul qilishi sababli, kichik yoriq ham e’tiborsiz qoldirilmadi. Himoyalovchi-namlantiruvchi parvarish aynan shu sohada ko‘rik bilan birga olib borildi.

Yuzaki eroziya standart guruhda 11 (22,0%), kompleks guruhda 4 (8,0%) chaqaloqda kuzatildi. Eroziya qayd etilganda epiteliy yaxlitligi allaqachon buzilgan bo‘ladi; shu bois 14,0 foiz punktlik farq faqat yarani parvarishlash bilan emas, undan oldingi quruqlik va mikroyoriq bosqichida boshlangan choralar bilan izohlanadi.

Fibrinoz qoplama eng kam uchragan, ammo klinik jihatdan og‘irroq belgi bo‘ldi: standart parvarishda 8 holat (16,0%), kompleksda 3 holat (6,0%). Bu natija erta belgilarni ketma-ket nazorat qilish chuqurroq shikastlanishlar soniga ham ta’sir qilganini ko‘rsatadi. Biroq fibrinoz qoplamaning o‘zi infeksiya tashxisi emas; uning bahosi atrofdagi giperemiya, eroziya va umumiy klinik holat bilan birga olib borildi.

1-diagramma

Standart parvarish va davolash-profilaktika kompleksi guruhlarida shilliq qavat shikastlanishlari chastotasi

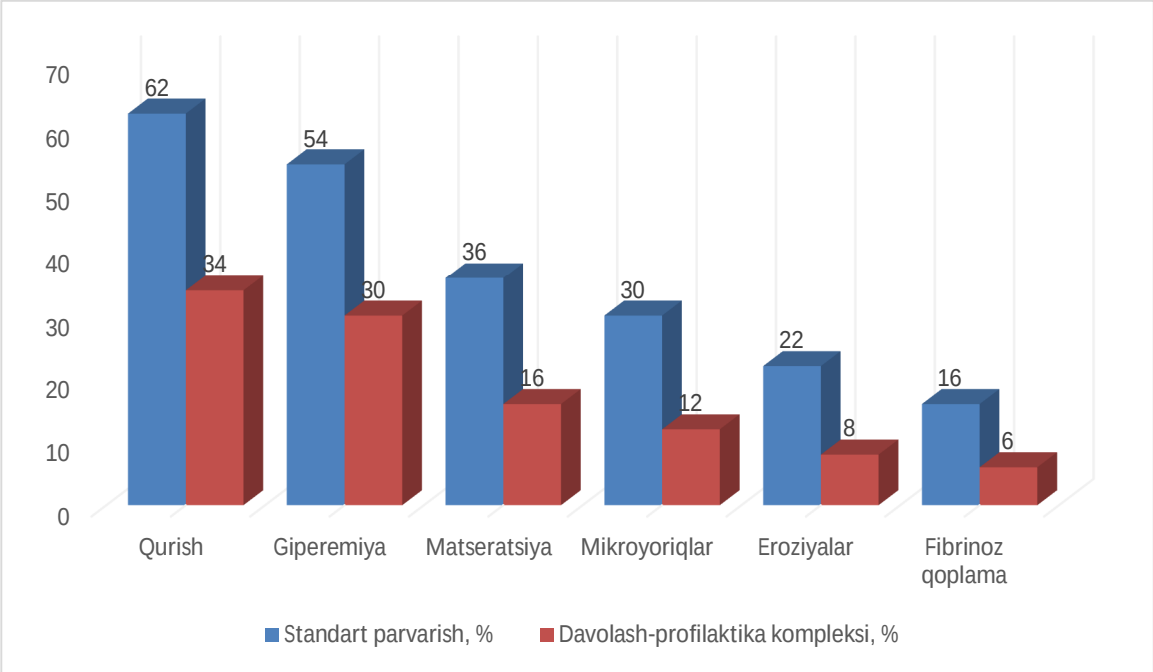

Diagrammada barcha olti klinik belgi kompleks guruhida kamroq uchragani ko‘rinadi. Eng katta mutlaq farq quruqlikda (28,0 foiz punkt), undan keyin giperemiyada (24,0 foiz punkt) qayd etildi. Matseratsiya, mikroyoriq, eroziya va fibrinoz qoplamadagi farqlar kichikroq bo‘lsa-da, ularning bir xil yo‘nalishda o‘zgarishi erta bosqichdagi parvarish keyingi shikastlanish zanjirini ham qisqartirganini ko‘rsatadi.

Natijaning klinik talqini kompleks tarkibidagi bitta muolajani ajratib ko‘rsatishdan ko‘ra, amallar ketma-ketligiga bog‘liq. Kunlik ko‘rik o‘zgarishni erta topdi; namlantirish tekshiruvi quruqlik sababini aniqlashga yordam berdi; zond va interfeysni tuzatish mahalliy bosimni kamaytirdi. Yumshoq tozalash hamda himoyalovchi parvarish esa allaqachon sezgir bo‘lib qolgan epiteliyga qo‘shimcha travma bermaslikka xizmat qildi.

Amaliy jihatdan algoritmning afzalligi shundaki, u maxsus murakkab tekshiruvni kutmaydi. Hamshira yoki shifokor kundalik parvarish vaqtida quruqlik, qizarish va moslama bilan aloqa nuqtalarini qayd etishi mumkin. Belgining dastlabki bosqichida chorani o‘zgartirish esa eroziya yoki fibrinoz qoplama paydo bo‘lgandan keyingi davolashga qaraganda kamroq invazivdir.

Olingan ma’lumotlar CPAP davomiyligi 72 soatdan oshgan, gestatsion yetilmagan yoki tana vazni past chaqaloqlarni kuchaytirilgan oral nazoratga ajratish zarurligini ko‘rsatdi. Shu bilan birga, kuzatuv klinik belgilar chastotasiga asoslanganini hisobga olish lozim. Kompleksning har bir komponenti hissasini alohida baholash, mikrobiologik tekshiruv va uzoqroq kuzatuvni qo‘shish keyingi tadqiqotlarning vazifasi bo‘lib qoladi.

Muhokama. Tadqiqotda quruqlik va giperemiya eng ko‘p uchragan, eroziya hamda fibrinoz qoplama esa nisbatan kam qayd etilgan. Bunday taqsimot shikastlanishning klinik ketma-ketligi haqidagi kuzatuvimizga mos keladi: avval shilliq qavatning namligi va rangi o‘zgaradi, mexanik ta’sir davom etsa epiteliy yaxlitligi buziladi. CPAP bo‘yicha adabiyotlarda burun shikastlanishi keng yoritilgan [3–5], lekin og‘iz bo‘shlig‘i ko‘pincha alohida kuzatuv sohasi sifatida ajratilmaydi. Bizning natijalarimiz oral ko‘rikni respirator interfeys nazoratidan chetda qoldirmaslik kerakligini ko‘rsatadi.

Quruqlik chastotasining 62,0% dan 34,0% gacha kamayishi kompleksdagi namlantirish nazorati bilan klinik jihatdan mos tushdi. Bunda sababni faqat havo oqimi bilan cheklash to‘g‘ri

emas: ochiq og‘iz, suyuqlik muvozanati, so‘lakning kamligi va takroriy tozalash ham rol o‘ynashi mumkin. Ayniqsa, muddatidan oldin tug‘ilganlarda yupqa epitelial to‘siq quruqlikdan keyingi ishqalanishga sezgir bo‘ladi. Shuning uchun quruqlik alohida tashxis sifatida emas, parvarishni qayta ko‘rib chiqishga undaydigan erta belgi sifatida baholandi.

Giperemiyaning 54,0% dan 30,0% gacha kamayishi ham xuddi shu tamoyilni qo‘llab-quvvatladi. Qizarish qaysi joyda paydo bo‘lgani muhim edi: zond chizig‘i bo‘ylab chegaralangan giperemiya mexanik bosimni, kengroq tarqalgan qizarish esa quruqlik yoki yallig‘lanish jarayonini taxmin qilishga yordam berdi. Shu bois ko‘rik natijasi moslamani qayta joylashtirish va keyingi kun dinamikasini solishtirish bilan yakunlandi.

Matseratsiya bo‘yicha 20,0 foiz punktlik farq yumshoq parvarishning ahamiyatini ko‘rsatdi. Namlangan shilliq qavatni tez-tez va kuch bilan artish uni himoya qilmaydi; aksincha, bo‘shashgan epiteliyga qo‘shimcha zarar yetkazishi mumkin. Kompleksda steril tampon faqat ehtiyoj bo‘lganda, bosimsiz qo‘llandi, zondning lab yoki lunjga doimiy tegib turishi esa bartaraf etildi.

Lab mikroyoriqlari 30,0% dan 12,0% gacha kamaygani lablarni mustaqil kuzatuv sohasi sifatida baholash zarurligini ko‘rsatdi. Og‘iz ochiq turishi va zondning bir nuqtaga tegishi lab chetida lokal qurishni kuchaytiradi. Ko‘rinishi kichik bo‘lgan yoriq keyingi parvarishda og‘riq va qo‘shimcha travmaga sabab bo‘lishi mumkin; shu sababli lab namligi har bir ko‘rikda qayd etildi.

Yuzaki eroziyalarning 22,0% dan 8,0% gacha kamayishi klinik jihatdan alohida ahamiyatga ega, chunki bu bosqichda epitelial to‘siq buzilgan bo‘ladi. Neonatal og‘iz shikastlanishlarida lezyonni to‘g‘ri tanish va o‘z vaqtida baholash zarurligi boshqa kuzatuvlarda ham ta’kidlangan [8]. Bizning materialda eroziyalar sonining kamayishi kompleksning profilaktik qismi — quruqlik, qizarish va mikroyoriq paytida boshlangan choralar — bilan uyg‘unlashdi.

Fibrinoz qoplama 16,0% va 6,0% holatda uchradi. Uni faqat mikrobiologik infeksiya belgisi deb talqin qilish mumkin emas: fibrin shikastlangan yuzaning reparativ javobida ham paydo bo‘ladi. Biroq qoplama eroziya, atrofdagi giperemiya yoki mahalliy travma bilan birga kuzatilganda chuqurroq shikastlanishdan darak berdi. Shuning uchun bunday holatlarda parvarish chorasi bilan cheklanmay, chaqaloqning umumiy holati ham qayta baholandi.

Xulosa. CPAP olayotgan chaqaloqlarda og‘iz shilliq qavatidagi o‘zgarishlar ko‘pincha quruqlik va giperemiyadan boshlandi; zond bosimi, interfeys bilan aloqa va takroriy muolajalar saqlanib qolsa, mikroyoriq, matseratsiya yoki eroziyaga o‘tishi kuzatildi.

Kompleks parvarish guruhida barcha qayd etilgan belgilar kamroq uchradi: quruqlik 62,0% dan 34,0% gacha, giperemiya 54,0% dan 30,0% gacha, matseratsiya 36,0% dan 16,0% gacha, lab mikroyoriqlari 30,0% dan 12,0% gacha, yuzaki eroziya 22,0% dan 8,0% gacha va fibrinoz qoplama 16,0% dan 6,0% gacha kamaydi.

Natija alohida bitta vositaga emas, kunlik ko‘rik, CPAP namlantirishini tekshirish, zond va interfeys holatini tuzatish, yumshoq tozalash hamda mahalliy himoyalovchi parvarishning izchil bajarilishiga bog‘liq bo‘ldi.

Quruqlik va chegaralangan qizarish parvarishni o‘zgartirish uchun eng qulay erta belgilar bo‘ldi. Shu bosqichda ko‘rilgan chora epiteliy yaxlitligi buzilguncha kutib turishdan ko‘ra maqsadga muvofiqdir.

CPAP 72 soatdan ortiq davom etgan, muddatidan oldin tug‘ilgan yoki tana vazni past chaqaloqlar kuchaytirilgan kuzatuvga muhtoj. Ularda og‘iz bo‘shlig‘i ko‘rigi respirator moslama nazorati bilan bir vaqtda, har kuni o‘tkazilishi lozim.

Ushbu klinik natijalar ishlab chiqilgan algoritmni neonatal intensiv terapiya bo‘limlarida sinov tariqasida joriy etish uchun asos beradi. Keyingi bosqichda uning samarasi uzoqroq kuzatuv, mikrobiologik ko‘rsatkichlar va ko‘p markazli materialda tasdiqlanishi kerak.

Foydalanilgan adabiyotlar

1. Abiramalatha T., Ramaswamy V.V., Bandyopadhyay T. va boshq. Interventions to Prevent Bronchopulmonary Dysplasia in Preterm Neonates: An Umbrella Review of Systematic Reviews and Meta-analyses // JAMA Pediatrics. — 2022. — Vol. 176, No. 5. — P. 502–516.

2. Boel L., Hixson T., Brown L., Sage J., Chakraborty M. Non-invasive respiratory support in preterm infants // Paediatric Respiratory Reviews. — 2022. — Vol. 43. — P. 53–59.

3. Fischer C., Bertelle V., Hohlfeld J., Forcada-Guex M., Stadelmann-Diaw C., Tolsa J.F. Nasal trauma due to continuous positive airway pressure in neonates // Archives of Disease in Childhood. Fetal and Neonatal Edition. — 2010. — Vol. 95, No. 6. — P. F447–F451.

4. Imbulana D.I., Manley B.J., Dawson J.A., Davis P.G., Owen L.S. Nasal injury in preterm infants receiving non-invasive respiratory support: a systematic review // Archives of Disease in Childhood. Fetal and Neonatal Edition. — 2018. — Vol. 103, No. 1. — P. F29–F35.

5. Jamaux M., Vigneras J., Bouyssi-Kobar M. va boshq. Nasal Injuries Related to Respiratory Support Interfaces in Preterm Infants // Children. — 2025. — Vol. 12, No. 7. — Article 840.

6. Kumar J., Ramaswamy V.V., Bandyopadhyay T. Noninvasive Ventilation Strategies in Neonates // Children. — 2025. — Vol. 12, No. 6. — Article 748.

7. Mahmoud R.A., Schmalisch G., Oswal A., Roehr C.C. Non-invasive ventilatory support in neonates: an evidence-based update // Paediatric Respiratory Reviews. — 2022. — Vol. 44. — P. 11–18.

8. Patil S., Rao R.S., Majumdar B., Jafer M., Maralingannavar M., Sukumaran A. Oral lesions in neonates // International Journal of Clinical Pediatric Dentistry. — 2016. — Vol. 9, No. 2. — P. 131–138.

9. Rogova L.N., Fomenko I.V., Timoshenko A.N. Immunological and microbiological profile of oral mucosa in children with cleft lip and palate: literature review // Volgograd Scientific Medical Journal. — 2016. — No. 3. — P. 19–22.

10. Sammour I., Karnati S. Non-invasive respiratory support of the premature neonate: from physics to clinical practice // Children. — 2020. — Vol. 7, No. 9. — Article 129.

11. Sweet D.G., Carnielli V.P., Greisen G., Hallman M., Klebermass-Schrehof K., Ozek E. va boshq. European Consensus Guidelines on the Management of Respiratory Distress Syndrome: 2022 Update // Neonatology. — 2023. — Vol. 120, No. 1. — P. 3–23.

12. Xiao J., Fiscella K.A., Gill S.R. Oral microbiome: possible harbinger for children’s health // International Journal of Oral Science. — 2020. — Vol. 12. — Article 12.

13. Yaremenko A.I., Kirillov A.L., Cherednikova I.A., Ovsepyan T.N. Cryotherapy for treatment the oral mucosa extensive lesions // Parodontologiya. — 2018. — Vol. XXIII, No. 1. — P. 86–89.

14. Бондарь Н.А. Оценка состояния полости рта у детей с зубочелюстными аномалиями и деформациями // Проблемы стоматологии. — 2006. — No. 2. — С. 31–34.

15. Луцкая И.К. Заболевания слизистой оболочки полости рта травматической природы у детей и подростков // Современная стоматология. — 2016. — No. 4. — С. 27–30.

Tadqiqot uz

БУХОРО ДАВЛАТ ТИББИЁТ ИНСТИТУТИ

ANNALS OF CLINICAL DISCIPLINE

АННАЛЫ КЛИНИЧЕСКИХ ДИСЦИПЛИН

КЛИНИК ФАНЛАР ЙИЛНОМАСИ

Научно-практический журнал по всем
направлениям медицины
основан в 2024 году
Бухарским государственным
медицинским институтом
Выходит один раз в 3 месяца
Учредитель Бухарский государственный
медицинский институт