ISSN: 3030-3877



Annals of clinical disciplines



VOLUME 3, ISSUE 3

2026

https://tadqiqot.uz/index.php/spjacd

Tadqiqot uz

БУХОРО ДАВЛАТ ТИББИЁТ ИНСТИТУТИ

ISSN 3030-3877

DOI Journal 10.26739/3030-3877

ANNALS OF CLINICAL DISCIPLINE

3 ЖИЛД, 3 СОН

АННАЛЫ КЛИНИЧЕСКИХ ДИСЦИПЛИН

ТОМ 3, НОМЕР 3

КЛИНИК ФАНЛАР ЙИЛНОМАСИ

VOLUME 3, ISSUE 3

ТОШКЕНТ-2026

ANNALS OF CLINICAL DISCIPLINE

АННАЛЫ КЛИНИЧЕСКИХ ДИСЦИПЛИН | КЛИНИК ФАНЛАР ЙИЛНОМАСИ

№3 (2026) DOI http://dx.doi.org/10.26739/0000-0000-2026-3

BOSH MUHARRIR: | ГЛАВНЫЙ РЕДАКТОР: | CHIEF EDITOR:

Sh. J. Teshayev
“Klinik fanlar yilnomasi” jurnali bosh muharriri, Buxoro davlat tibbiyot instituti rektori, t.f.d., professor

BOSH MUHARRIR O‘RINBOSARI: | ЗАМЕСТИТЕЛЬ ГЛАВНОГО РЕДАКТОРА: | DEPUTY CHIEF EDITOR:

D. A. Xasanova
“Klinik fanlar yilnomasi” jurnali bosh muharrir o‘rinbosari, Buxoro davlat tibbiyot instituti anatomiya va klinik anatomiya kafedrasi professori, DSc

РЕДАКЦИОННАЯ КОЛЛЕГИЯ:

- **U.K. Abdullayeva** - “Klinik fanlar yilnomasi” jurnali mas’ul kotibi, Buxoro davlat tibbiyot instituti fakultet va gospital terapiya, nefrologiya va gemodializ kafedrasi dotsenti, DSc;
- **M.J. Sanoyeva** - Buxoro davlat tibbiyot instituti nevrologiya kafedrasi dotsenti, DSc
- **A.G. Gadayev** – Toshkent tibbiyot akademiyasi 3-son ichki kasalliklar kafedrasi professori, t.f.d.
- **A.R. Obloqulov** - Buxoro davlat tibbiyot instituti, yuqumli kasalliklar va bolalar yuqumli kasalliklari kafedrasi mudiri, t.f.d., professor
- **D.A. Nabiyeva** – Toshkent tibbiyot akademiyasi, 1-son fakultet va gospital terapiya, kasb kasalliklari kafedrasi mudiri, t.f.d., professor
- **Sh.T. O‘roqov** - Buxoro davlat tibbiyot instituti xirurgik kasalliklar kafedarsi mudiri, DSc, dotsent
- **M.M. Karimov** – Respublika ixtisoslashtirilgan terapiya va reabilitatsiya ilmiy-amaliy tibbiyot markazi “Gastroenterologiya” ilmiy laboratoriyasi boshlig‘i, t.f.d., professor
- **N.U. Narzullayev** – Buxoro davlat tibbiyot instituti otorinilaringologiya kafedrasi professori, DSc
- **G.N. Sobirova** – Toshkent tibbiyot akademiyasi reabilitatsiya va jismoniy tarbiya kafedrasi professori, t.f.d.
- **F.S. Raupov** - Buxoro davlat tibbiyot instituti bolalar xirurgik kasalliklari kafedrasi mudiri, DSc, dotsent
- **Sh.B. Axrorova** - Buxoro davlat tibbiyot instituti, nevrologiya kafedrasi dotsenti, DSc.
- **V.R. Akramov** - Buxoro davlat tibbiyot instituti travmatologiya va neyroxirurgiya kafedrasi mudiri, DSc, dotsent
- **I.K. Sadulloyeva** - Buxoro davlat tibbiyot instituti bolalar kasalliklari propedevtikasi va bolalar nevrologiyasi kafedrasi mudiri, DSc, dotsent

M.K. Temirova - Toshkent davlat tibbiyot universiteti, Nevrologiya va bolalar nevrologiyasi, tibbiy genetika kafedrasi assistenti PhD

РЕДАКЦИОННЫЙ СОВЕТ:

- **G.J. Jarilkasinova** - Buxoro davlat tibbiyot instituti oilaviy shifokorlarni qayta tayyorlash kafedrasi professori, DSc
- **U.S. Mamedov** - Buxoro davlat tibbiyot instituti onkologiya kafedrasi mudiri, DSc, dotsent
- **A.A. Saidov** - Buxoro davlat tibbiyot instituti ortopedik stomatologiya va ortodontiya kafedrasi professori DSc
- **N.N. Karimova** - Buxoro davlat tibbiyot instituti 3-son akusherlik va ginekologiya kafedrasi mudiri, DSc, dotsent
- **U.K. Qayumov** – tibbiyot xodimlarini kasbiy malakasini oshirish markazi ichki kasalliklar kafedrasi mudiri, t.f.d., professor
- **M.E. Raximova** - Toshkent tibbiyot akademiyasi, 3-son ichki kasalliklar kafedrasi dotsenti, t.f.d.
- **R.I. To’raqulov** - Toshkent tibbiyot akademiyasi, 3-son ichki kasalliklar kafedrasi professori, t.f.d.
- **Ch.S. Pavlov** - I.M. Sechenov nomidagi birinchi Moskva davlat tibbiyot universiteti terapiya kafedrasi mudiri, t.f.d., professor
- **L.B. Novikova –** Rossiya Federatsiyasi Sog‘liqni saqlash vazirligining “Janubiy Ural davlat tibbiyot universiteti” federal davlat byudjet oliy ta’lim muassasasi dermatovenerologiya kafedrasi professori, t.f.d.
- **O.I. Letyayeva** - Rossiya Federatsiyasi Sog‘liqni saqlash vazirligining “Janubiy Ural davlat tibbiyot universiteti” federal davlat byudjet oliy ta’lim muassasasi dermatovenerologiya kafedrasi professori, t.f.d.
- **I.V. Reverchuk** - I.Kant nomidagi Boltiq federal universiteti psixonevrologiya va psixosomatika kafedrasi mudiri, t.f.d., professor
- **Edip Gonullu** – Izmir Bakirchay universiteti anesteziya va reanimatsiya kafedrasi dotsenti, t.f.d.
- **Eva Lietto** – Italiya Campania universiteti “Luigi Vanvitelli”ning tarjima tibbiyot fanlari kafedrasi mudiri, t.f.d., professor

G.S. Xodjiyeva - Abu Ali ibn Sino nomidagi Buxoro davlat tibbiyot universitetining Ichki kasalliklar propedevtikasi kafedrasi dotsenti

Журнал включен в перечень ВАК национальных научных изданий, рекомендуемых для публикации основных научных результатов диссертаций по медицинским наукам постановлением № 369/6 от 5 апреля 2025 г.

© **Page Maker | Верстка | Саҳифаловчи:** Хуршид Мирзахмедов

О журнале
Журнал зарегистрирован в Агентство информации и массовых коммуникаций при Администрации Президента Республики Узбекистан
№ С-239963 от 14 марта 2024 года

Адрес редакции: Республика Узбекистан, 200114, г. Бухара, ул. Гиждуван, 23
Телефон: +998(65)2230050
Сайт: https://tadqiqot.uz/index.php/spjacd
e-mail: abumkur14@gmail.com

МУНДАРИЖА | СОДЕРЖАНИЕ | CONTENT

1. Akramov V.R., To‘ymurodov B.Sh., Xamroev B.U., Axmedov Sh.Sh.
METABOLIK BUZILISHLARI MAVJUD BEMORLARDA TIZZA BO‘G‘IMI OSTEOARTRITINING STRUKTURAVIY PROGRESSIYALANISH XAVFINI BAHOLASH VA PROGNOZLASH MEZONLARINI ISHLAB CHIQISH……6

2. Alimova M.M.
MENOPAUZAL GORMON TERAPIYA TA’SIRIDA EMOTSIONAL HOLAT VA PSIXOVEGETATIV KO‘RSATKICHLARNING DINAMIKASINI BAHOLASH……14

3. Buvamuxamedova N.T., Parpibayeva D.A.
SURUNKALI YURAK YETISHMOVCHILIGI VA METABOLIK ASSOTSIRLANGAN JIGAR YOG‘ KASALLIGI KOMORBIDLIGIDA JIGAR FIBROZI BIOMARKERLARINING DIAGNOSTIK AHAMIYATI……...18

4. Isamjonov Xayrullo Hakimjon o‘g‘li, Xakimova Zilolaxon Qahramonjonovna
PERIIMPLANTAT MUKOZITLI BEMORLARDA PROBIOTIK VOSITALARNI QO‘LLASHNING KLINIK-PROFILAKTIK ALGORITMINI ISHLAB CHIQISH……...24

5. Karimov Ma’rif Shakirovich, Tuxtayeva Nigora Xasanovna, Sultanbayev Laziz Rustamovich
REVMATOID ARTRITDA KARDIOVASKULYAR XAVFNI BAHOLASH: AN’ANAVIY PROGNOSTIK MODELLARNING IMKONIYATLARI VA CHEKLOVLARI……31

6. Tashpulatova M.M., Karimova O.S.
REVMATOID ARTRITDA JISMONIY MASHQLAR VA O’ZINI-O’ZI NAZORAT QILISH DASTURLARINING SAMARADORLIGINI BAHOLASH……...41

7. Valiyeva Moxigul Bahodir qizi, Razikova Dilnoza Kadirovna
CPAP-TERAPIYA OLAYOTGAN YANGI TUG‘ILGAN CHAQALOQLARDA OG‘IZ BO‘SHLIG‘I SHILLIQ QAVATI SHIKASTLANISHLARIDA DAVOLASH-PROFILAKTIKA KOMPLEKSINI ISHLAB CHIQISH……48

8. Yusupova Manzuraxon Qobuljon qizi
BOLALARDA YETILMAGAN DOIMIY TISHLAR PULPASINING HAYOTIYLIGINI SAQLASH: QISMAN PULPOTOMIYA VA KALSIY-SILIKAT BIOKERAMIK MATERIALLAR……...55

9. Абдужабборова Саодат Солижон кизи
МОРФОМЕТРИЧЕСКАЯ ОЦЕНКА СИММЕТРИИ И ПАРАМЕТРОВ ЧЕЛЮСТНО-ЛИЦЕВОЙ ОБЛАСТИ С ПРИМЕНЕНИЕМ ТЕХНОЛОГИЙ ИСКУССТВЕННОГО ИНТЕЛЛЕКТА В ДИАГНОСТИКЕ АНОМАЛИЙ ПРИКУСА……..65

10. Андакулов Элёр Бердиёрович
СЕМИЗЛИГИ МАВЖУД БЕМОРЛАРДА ГОНАРТРОЗНИ МЕДИКАМЕНТОЗ, ФИЗИОТЕРАПЕВТИК ВА ЖАРРОҲЛИК УСУЛЛАРИ БИЛАН ДАВОЛАШ НАТИЖАЛАРИ……70

11. Зокиров Зухриддин Зокирович, Саъдуллаева Ирода Курбановна
РОЛЬ ГЕНЕТИЧЕСКИХ ПРЕДИКТОРОВ ПРИ ИНФЕКЦИЯХ МОЧЕВЫХ ПУТЕЙ У ДЕТЕЙ……...79

12. Киличева В.А.
ПРОГНОСТИЧЕСКАЯ МОДЕЛЬ OQS–PMOS НА ОСНОВЕ ГОРМОНАЛЬНОГО И БИОХИМИЧЕСКОГО ПРОФИЛЯ ФОЛЛИКУЛЯРНОЙ ЖИДКОСТИ ДЛЯ ПРОГНОЗИРОВАНИЯ КАЧЕСТВА ООЦИТОВ У ЖЕНЩИН С ПОЛИЭНДОКРИННО-МЕТАБОЛИЧЕСКИМ ОВАРИАЛЬНЫМ СИНДРОМОМ……..87

13. Маджидова Ё.Н., Каримова Г.Л.
КЛИНИКО-НЕВРОЛОГИЧЕСКАЯ ХАРАКТЕРИСТИКА МАЛОВЕСНЫХ ДЕТЕЙ…….93

14. Мусаева Юлдуз Алписовна, Латибжонов Азизбек Эркинжон ўғли
СУРУНКАЛИ АЛКОГОЛЛИ ПАНКРЕАТИТДА МЕЗЕНТЕРИАЛ ЛИМФА ТУГУНЛАРИНИНГ ПАТОМОРФОЛОГИЯСИ…….104

15. Наримова Гульчехра Джуманиязовна, Махмудова Фарангиз Батировна
ВЗАИМОСВЯЗЬ НАРУШЕНИЙ СНА, УРОВНЯ МЕЛАТОНИНА И ГЛИКЕМИЧЕСКОГО КОНТРОЛЯ У ПАЦИЕНТОВ РЕПРОДУКТИВНОГО ВОЗРАСТА С САХАРНЫМ ДИАБЕТОМ 2 ТИПА…….112

16. Нуралиев Неккадам Абдуллаевич, Рузметов Фахриддин Нурматович
ЎТКИР, СУРУНКАЛИ ВА ОБСТРУКТИВ БРОНХИТЛИ БОЛАЛАР ҚОН ЗАРДОБИДАГИ ИММУНОГЛОБУЛИНЛАР МИҚДОРИНИНГ ҚИЁСИЙ ТАҲЛИЛИ……117

17. Олимхонова К.Н., Эгамбердиева Д.А.
МНОГОМЕРНАЯ ФЕНОТИПИЧЕСКАЯ ГЕТЕРОГЕННОСТЬ БРОНХИАЛЬНОЙ АСТМЫ В СПЕКТРЕ АДИПОЗНОСТИ: КЛИНИКО-ФУНКЦИОНАЛЬНЫЕ, ВОСПАЛИТЕЛЬНЫЕ И ПСИХОЭМОЦИОНАЛЬНЫЕ ХАРАКТЕРИСТИКИ ТРЁХ КЛАСТЕРОВ…….125

18. Сапаев Д.Ш., Абдуллаева Д.Ф.
МОРФОЛОГИЧЕСКИЕ И МОРФОМЕТРИЧЕСКИЕ ОСОБЕННОСТИ ЗАЖИВЛЕНИЯ ТКАНЕЙ АНАЛЬНОГО КАНАЛА ПРИ ПРИМЕНЕНИИ КОМБИНИРОВАННЫХ ЛАЗЕРНЫХ ТЕХНОЛОГИЙ……135

19. Ирисметов Муроджон Эргашович, Сафаров Махмуд Норович
СУСТАВА: ПАТОГЕНЕЗ ПЕРИПРОТЕЗНОГО ОСТЕОЛИЗА, ГЕНЕТИЧЕСКИЕ ДЕТЕРМИНАНТЫ ИНДИВИДУАЛЬНОЙ ПРЕДРАСПОЛОЖЕННОСТИ И ВОЗМОЖНОСТИ РАННЕЙ ДИАГНОСТИКИ (ОБЗОР ЛИТЕРАТУРЫ)……..145

20. Хамидов Маҳмуд Тоштемирович, Ҳабибова Назира Насуллаевна
ТЎЛИҚ АДЕНТИЯЛИ БЕМОРДА ПРОТЕЗГА МОСЛАШИШНИ ОЛДИНДАН БАҲОЛАШ: ПРОТЕЗ МАЙДОНИ, СЎЛАК ВА БЕМОР ТАЖРИБАСИНИНГ КЛИНИК АҲАМИЯТИ..162

21. Хамидова Наргиза Қосимовна, Мирзоева Мехринисо Ризоевна
ҚАЙТАЛАНУВЧИ ОДДИЙ ГЕРПЕС ИНФЕКЦИЯСИДА РЕЦИДИВЛАРНИ ЭРТА БАШОРАТ ҚИЛИШНИНГ КЛИНИК-ИММУНОЛОГИК ВА ВИРУСОЛОГИК МЕЗОНЛАРИ……..171

22. Худойбердиева Ш.И., Саидова Л.Б., Хамраева Д.Р.
ВЛИЯНИЕ ЭКОЛОГИЧЕСКИХ ФАКТОРОВ НА ИММУНО-БИОХИМИЧЕСКИЕ ПОКАЗАТЕЛИ У БОЛЬНЫХ БРОНХИАЛЬНОЙ АСТМОЙ (НА ПРИМЕРЕ РЕГИОНОВ ЦЕНТРАЛЬНОЙ АЗИИ)……176

23. Шоназарова М.А., Ураков К.З., Куватзода Г.Х.
ПЕРВИЧНАЯ КАРДИОПРОТЕКЦИЯ В ПРОФИЛАКТИКЕ КАРДИОТОКСИЧНОСТИ ПОЛИХИМИОТЕРАПИИ ПРИ ОСТРОМ ЛИМФОБЛАСТНОМ ЛЕЙКОЗЕ…….189

SCIENTIFIC AND PRACTICAL JOURNAL
ANNALS OF CLINICAL DISCIPLINE
АННАЛЫ КЛИНИЧЕСКИХ ДИСЦИПЛИН
КЛИНИК ФАНЛАР ЙИЛНОМАСИ
ISSN: 3030-3877
www.tadqiqot.uz
BUKHARA STATE MEDICAL INSTITUTE

UDK 616.314-053.2:616.314.18-085

BOLALARDA YETILMAGAN DOIMIY TISHLAR PULPASINING HAYOTIYLIGINI SAQLASH: QISMAN PULPOTOMIYA VA KALSIY-SILIKAT BIOKERAMIK MATERIALLAR

Yusupova Manzuraxon Qobuljon qizi
Andijon davlat tibbiyot instituti, Andijon, O'zbekiston
https://orcid.org/0009-0003-6356-1825

http://dx.doi.org/10.5281/zenodo.23738548

Annotatsiya. Ildizi tugallanmagan doimiy tishda pulpa erta nobud bo'lsa, ildizning uzayishi sekinlashadi, devorlari esa yupqaligicha qoladi. Shu bois boladagi chuqur kariyesni davolashda pulpani saqlash masalasi oddiy ekspozitsiyani yopishdan ko'ra kengroq mazmunga ega. Sharhda qisman pulpotomiyaga ko'rsatma, muolajaning asosiy bosqichlari va keyingi nazorat yoritildi. Manbalar PubMed/MEDLINE orqali 2018-yil yanvari bilan 2026-yil avgusti oralig'ida qidirildi. Tizimli sharhlar, meta-tahlillar, randomizatsiyalangan klinik tadqiqotlar va AAPD hamda AAE tavsiyalari ko'rib chiqildi; usulning shakllanishiga ta'sir qilgan ayrim avvalgi ishlar ham qoldirildi. Tahlil natijasida og'riqning o'zi pulpa holati haqida yetarli xulosa bermasligi aniqlandi. Sezgirlik testi va rentgen tasviri ekspozitsiyadan keyingi to'qima rangi, qon ketish xususiyati va gemostaz bilan birga talqin qilinadi. Hayotiy pulpa topilib, qon ketishi nazoratga olinsa, kalsiy-silikat sementi qo'llangan qisman yoki to'liq pulpotomiya ildiz yetilishini davom ettirishga imkon beradi. ProRoot MTA bo'yicha 2025-yilgi meta-tahlilda 6, 12 va 24 oylik umumiy klinik-radiologik natijalar 96%, 90% va 96% bo'lgan. Biroq bu ko'rsatkichlarni faqat sement xususiyati bilan izohlab bo'lmaydi. Kofferdam, pulpaga ehtiyotkor ishlov, natriy gipoxloritli gemostaz va sifatli koronal restavratsiya bir xil darajada muhim. Qisman pulpotomiya funksional to'qimani tejaydi; uning natijasi to'g'ri klinik tanlov va uzoq kuzatuv bilan mustahkamlanadi.

Kalit so'zlar: yetilmagan doimiy tish, vital pulpa terapiyasi, qisman pulpotomiya, apeksogenez, kalsiy-silikat sementi, MTA, Biodentine, bolalar stomatologiyasi.

СОХРАНЕНИЕ ЖИЗНЕСПОСОБНОСТИ ПУЛЬПЫ НЕСФОРМИРОВАННЫХ ПОСТОЯННЫХ ЗУБОВ У ДЕТЕЙ: ЧАСТИЧНАЯ ПУЛЬПОТОМИЯ И КАЛЬЦИЙ-СИЛИКАТНЫЕ БИОКЕРАМИЧЕСКИЕ МАТЕРИАЛЫ

Юсупова Манзурахон Кобулжон кизи
Андижанский государственный медицинский институт, Андижан, Узбекистан

Аннотация. Ранняя утрата пульпы у постоянного зуба с незавершённым формированием корня оставляет тонкие дентинные стенки и открытое апикальное отверстие. Поэтому при лечении глубокого кариеса у ребёнка важно определить, можно ли сохранить жизнеспособную корневую пульпу. В обзоре разобраны показания к частичной пульпотомии, последовательность вмешательства и контроль после лечения. Поиск проводили в PubMed/MEDLINE за период с января 2018 г. по август 2026 г. Анализировали систематические обзоры, метаанализы, рандомизированные клинические исследования, документы AAPD и AAE; несколько более ранних работ оставили из-за их значения для

становления метода. Боль оказалась важным, но недостаточным диагностическим ориентиром. Её характер сопоставляют с данными осмотра, тестами чувствительности и рентгенограммой, а после обнажения — с цветом ткани, особенностями кровотечения и возможностью гемостаза. Жизнеспособная пульпа при контролируемом кровотечении позволяет выполнить частичную либо полную пульпотомию с кальций-силикатным цементом и не прерывать развитие корня. В метаанализе 2025 г. клинико-рентгенологический результат после применения ProRoot MTA составил 96% через 6 месяцев, 90% через 12 месяцев и 96% через 24 месяца. Эти цифры отражают весь лечебный протокол, а не действие цемента отдельно. Существенны изоляция коффердамом, бережная обработка ткани, гемостаз гипохлоритом натрия и надёжная коронковая реставрация. Частичная пульпотомия сохраняет функционирующую ткань, если показания определены обоснованно, а наблюдение не прекращается после первого благополучного осмотра.

Ключевые слова: несформированный постоянный зуб, витальная терапия пульпы, частичная пульпотомия, апексогенез, кальций-силикатный цемент, MTA, Biodentine, детская стоматология.

PRESERVING PULP VITALITY IN IMMATURE PERMANENT TEETH IN CHILDREN: PARTIAL PULPOTOMY AND CALCIUM-SILICATE BIOCERAMIC MATERIALS

Yusupova Manzurakhon Qobuljon qizi
Andijan State Medical Institute, Andijan, Uzbekistan

Abstract. Early pulp loss in an immature permanent tooth may arrest root formation while the dentinal walls are still thin. The practical question in a child with deep caries is therefore whether useful radicular pulp can be retained. This review discusses case selection for partial pulpotomy, the operative sequence, and post-treatment review. PubMed/MEDLINE was searched for material published from January 2018 to August 2026. Systematic reviews, meta-analyses, randomized clinical trials, and guidance from the AAPD and AAE were examined; several older studies were included because they had influenced the present protocol. Pain was informative but insufficient as a stand-alone diagnostic sign. Its pattern needs to be read against the examination, sensibility tests, and radiographic findings. Once the pulp is exposed, tissue colour, bleeding behaviour, and the response to hemostasis add information that cannot be obtained beforehand. If viable pulp is present and bleeding settles, a partial or full pulpotomy with a calcium-silicate cement can permit root formation to continue. A 2025 meta-analysis of ProRoot MTA reported combined clinical and radiographic results of 96% at 6 months, 90% at 12 months, and 96% at 24 months. Those outcomes represent a treatment protocol rather than a material effect alone. Rubber-dam isolation, gentle tissue handling, sodium-hypochlorite hemostasis, and a durable coronal restoration remain essential. Partial pulpotomy retains functioning tissue, provided that the indication is sound and review continues beyond the early symptom-free period.

Keywords: immature permanent tooth, vital pulp therapy, partial pulpotomy, apexogenesis, calcium-silicate cement, MTA, Biodentine, pediatric dentistry.

Kirish. Yetilmagan doimiy tish bilan ishlaganda shifokor hali davom etayotgan ildiz rivojlanishini hisobga oladi. Pulpa tirik qolsa, odontoblastlar dentin hosil qilishda davom etadi va ildiz asta-sekin mustahkamlanadi. Nekroz ildiz yetilmasidan oldin yuz bersa, kanal kengligicha, dentin devorlari esa nozikligicha qoladi. Bunday tishda keyingi kanal muolajasi ham, mustahkam restavratsiya yaratish ham murakkabroq kechadi.

Chuqur kariyesda ekskavatsiya hajmini tanlash oson emas. Kavita tubida faol zararlangan dentin qoldirilsa, mikrob jarayoni davom etishi mumkin; barcha yumshagan qatlamni bir urinishda olib tashlash esa pulpani keraksiz ochib qo‘yadi. Ekspozitsiya sodir bo‘lgani muolajaning yakunini oldindan belgilamaydi. Qaror anamnez, rentgen tasviri va klinik testlardan boshlanadi, pulpa ochilgach esa to‘qima ko‘rinishi, qon ketish va gemostaz haqidagi ma’lumot bilan to‘ldiriladi [1, 9, 10].

Bevosita qoplama, qisman pulpotomiya va to‘liq pulpotomiya bir xil hajmdagi muolajalar emas. Birinchisida pulpa deyarli tegilmasdan qoldiriladi, qisman pulpotomiyada uning yuzaki koronal qatlami, to‘liq pulpotomiyada esa butun koronal qismi olinadi. Qaysi usul tanlanishidan qat’i nazar, ildiz pulpasi hayotiy saqlansa apeksogenez davom etadi. Yosh tishda aynan shu biologik foyda muolajaning asosiy mezoni bo‘lib xizmat qiladi.

Kalsiy-silikat sementlari paydo bo‘lgach, ochilgan pulpani biologik usulda davolash uchun ishonchliroq qoplovchi materiallar mavjud bo‘ldi. MTA va Biodentine nam sathda qotadi; gidratatsiya vaqtida kaltsiy ajralishi va ishqoriy muhit mineralizatsiya jarayonini qo‘llab-quvvatlaydi. Lekin yaxshi sement klinik xatoni tuzatib bermaydi. Kofferdamsiz ishlash, yallig‘langan qatlamni noto‘g‘ri baholash yoki restavratsiyada mikrosizish bo‘lsa, materialning biologik imkoniyati to‘liq namoyon bo‘lmaydi [2, 7, 18].

AAPDning 2025-yilgi qo‘llanmasida doimiy tishlar uchun vital pulpa terapiyasi alohida ko‘rib chiqilib, kalsiy-silikat sementlari hamda natriy gipoxlorit bilan gemostazga aniq o‘rin berilgan [1]. Ushbu hujjatni keyingi tizimli sharhlar va klinik tadqiqotlar bilan birga o‘qish konservativ muolajaning qachon foydali, qachon esa yetarli emasligini yaxshiroq anglashga yordam beradi. Quyidagi sharh ana shu ma’lumotlarni bolalar stomatologi kundalik qabulda qo‘llay oladigan ketma-ketlikda bayon qiladi.

Tadqiqot maqsadi

Chuqur kariyes yoki pulpa ekspozitsiyasi kuzatilgan yetilmagan doimiy tishlarda pulpa hayotiyligini saqlashga doir dalillarni tahlil qilish; qisman pulpotomiya uchun klinik tanlov mezonlarini aniqlash hamda kalsiy-silikat sementini qo‘llash va keyingi kuzatuv tartibini amaliy nuqtai nazardan asoslash.

Materiallar va usullar

Adabiyotlar klinik savol asosida integrativ tartibda yig‘ildi. Asosiy elektron qidiruv PubMed/MEDLINEda o‘tkazildi; Cochrane sharhlari, AAPD va AAEning amaldagi hujjatlari ham tekshirildi. Tanlangan maqolalarning bibliografiyasidan mavzuga yaqin qo‘shimcha manbalar topildi. Qidiruv iboralari “immature permanent teeth” va “children” atamalarini “vital pulp therapy”, “partial pulpotomy”, “full pulpotomy”, “apexogenesis”, “deep caries”, “MTA”, “Biodentine” hamda “calcium silicate cement” so‘zlari bilan turlicha birlashtirish orqali tuzildi.

2018-yil yanvaridan 2026-yil avgustigacha e’lon qilingan ishlar asosiy davrni tashkil etdi. Qisman pulpotomiyaning hozirgi texnikasiga bevosita asos bo‘lgan avvalgi prospektiv va randomizatsiyalangan tadqiqotlar ham chiqarib tashlanmadi. Dastlab qo‘llanmalar va ikkilamchi dalillar, keyin klinik sinovlar hamda kuzatuv ishlari ko‘rib chiqildi. Populyatsiya asosan bolalar va o‘smirlardagi ochiq apeksli doimiy tishlardan iborat bo‘ldi. Meta-tahlilda yetilgan tishlar ham qatnashgan bo‘lsa, bu holat natijani umumlashtirishda hisobga olindi.

Nekrotik kanalni davolash yoki ildiz rivojlanishini saqlashdan boshqa maqsadni ko‘zlagan ishlar tahlilning klinik qismiga olinmadi. Har bir maqoladan bemor tanlovi, tashxis, apeks bosqichi va bajarilgan muolaja yozib olindi. Gemostatik eritma, pulpa ustiga qo‘yilgan material, koronal restavratsiya, kuzatuv muddati va qayd etilgan natijalar alohida jadvalga kiritildi. Tadqiqot dizaynidagi mualliflar tan olgan cheklovlar natijalar bilan birga baholandi.

Muvaffaqiyat ikki yo‘nalishda baholandi. Klinik mezonlarga spontan yoki uzoq davom etuvchi og‘riq, shish, fistula, patologik harakatchanlik va perkussiya og‘rig‘i paydo bo‘lmasligi kiritildi. Rentgen tasvirida yangi furkatsion yoki periapikal o‘choq kuzatilmasligi, ildizning o‘sishi va apeksning torayishi ijobiy natija deb olindi. Diagrammada Silva va hammualliflar 2025-yilda e’lon qilgan meta-tahlildagi 6, 12 va 24 oylik birlashgan klinik-radiologik ko‘rsatkichlardan foydalanildi [3].

Natijalar

Tanlangan dalillar tashxis, muolaja turi va texnik bajarilish bir-biridan ajratib bo‘lmaydigan uchta bo‘g‘in ekanini ko‘rsatdi. Chuqur kariyesli tishda sezgirlik testining ijobiy javobi pulpaning qon bilan ta’minlanishini bevosita o‘lchamaydi, salbiy javob esa ayniqsa ildizi shakllanmagan tishda avtomatik ravishda nekrozni anglatmaydi. Sovuq testi, elektr pulpa testi, palpatsiya, perkussiya va rentgen tasviri anamnez bilan birga talqin qilingandagina klinik qiymatga ega bo‘ladi.

Ekspozitsiyadan so‘ng pulpaning rangi, qon ketish xarakteri va gemostazga javobi davolash hajmini tanlashga qo‘shimcha ma’lumot beradi [1, 9].

Pulpa ochilmagan va sovuqdan keyingi og‘riq tez o‘tadigan tishda kavita chetlari qattiq dentingacha tozalanadi, tubda esa selektiv ekskavatsiya bajariladi. Shu tariqa restavratsiya uchun mustahkam chegara yaratiladi va pulpa ekspozitsiyasi xavfi kamayadi. Pulpa baribir ochilsa, teshikning o‘lchamidan tashqari uning kariyesli yoki mexanik kelib chiqishi va kontaminatsiya muddati ham e’tiborga olinadi. Toza, kichik ekspozitsiyada va tez gemostazda bevosita qoplama mumkin. Kariyesli ekspozitsiyada esa yuzaki zararlangan pulpa qatlamini olib tashlaydigan qisman pulpotomiya ko‘proq asosga ega [1, 4–6].

Spontan yoki tungi og‘riq pulpa yallig‘lanishi chuqurroq ekanidan ogohlantiradi, ammo u ildiz pulpasining butunlay tiklanmasligini isbotlamaydi. Shu sabab kariyes olib tashlangandan keyingi operatsion topilma muhim. Koronal to‘qima chiqarilgach ildiz pulpasi bir xil rangda qonasa va gemostazga javob bersa, to‘liq pulpotomiya orqali apeksogenezni saqlash mumkin [1, 13–15]. Yiring ko‘rinsa, to‘qima nekrotik bo‘lsa, qon ketish nazoratga kelmasa yoki apikal infeksiya aniqlansa, vital usul davom ettirilmaydi.

1-jadval

Yetilmagan doimiy tishda klinik holat va davolash yo‘nalishini muvofiqlashtirish

Klinik holat	Asosiy belgilar	Operatsion baho	Tavsiya etiladigan yo‘nalish
Chuqur kariyes, pulpa ochilmagan	Spontan og‘riq yo‘q; sovuqqa qisqa javob; apikal patologiya yo‘q	Ekskavatsiya pulpa ochilmasdan yakunlanishi mumkin	Periferiyada qattiq dentin; pulpa yaqinida selektiv ekskavatsiya va shu tashrifda zich restavratsiya
Kichik mexanik yoki travmatik ekspozitsiya	Pulpa hayotiy; kontaminatsiya cheklangan; qon ketishi boshqariladi	Pulpa yorqin qizil, qon ketishi qisqa vaqtda boshqariladi	Kalsiy-silikat sementi bilan bevosita qoplama; kontaminatsiyaga qarab qisman pulpotomiya
Kariyesli ekspozitsiya, qaytuvchi pulpit manzarasi	Qo‘zg‘atuvchidan keyin tez bosiladigan og‘riq; apikal o‘zgarish kuzatilmaydi	Yuzaki qatlam olingach bir tekis hayotiy sath va gemostazga erishiladi	Qisman pulpotomiya; shu tashrifda germetik koronal restavratsiya
Spontan, tungi yoki uzoq davom etuvchi og‘riq	Chuqur kariyes, hayotiy pulpa va uzoqroq davom etuvchi simptomlar	Koronal pulpa chiqarilgach ildiz pulpasi hayotiy va qon ketishi boshqariladi	To‘liq pulpotomiya orqali ildiz pulpasini saqlash
Nekroz yoki nazorat qilinmaydigan yallig‘lanish	Shish yoki fistula, yiring, patologik radiolyutsensiya yoxud gemostazning imkonsizligi	Hayotiy to‘qimaning ishonchli chegarasi topilmaydi	Apeks holatiga ko‘ra regenerativ endodontiya, apeksifikatsiya yoki kanal davosi

Qisman pulpotomiyaning klinik algoritmi

Qisman pulpotomiya yuzaki zararlangan koronal pulpani chiqarib, uning ostidagi hayotiy qatlamni qoldirishga asoslanadi. Muolaja anesteziya ostida va kofferdam qo‘yilgandan keyin boshlanadi. Kofferdam bolani ham, ish maydonini ham himoya qiladi: til va yonoq shilliq qavati

bor hamda irrigantdan chetda qoladi, kavita so‘lak bilan ifloslanmaydi, restavratsiya vaqtida namlik barqaror boshqariladi.

Kavitaning periferiyasi avval tozalanib, emal-dentin chetlarida restavratsiya uchun mustahkam tayanch tayyorlanadi. Tubga yaqinlashganda bosim va ekskavatsiya hajmi kamaytiriladi. Ekspozitsiyadan keyin suv bilan sovitiladigan steril olmos bor orqali taxminan 2–3 mm koronal pulpa olinadi. Bu chuqurlik faqat boshlang‘ich yo‘riqdir: yakuniy sath bir xil qizil rangli va hayotiy qonovchi to‘qima bilan belgilanadi. Quruq ishlash, borni bosib yuritish va pulpani qizdirishdan saqlanish kerak.

Natriy gipoxloritga namlangan steril pellet pulpa sathida yengil ushlab turiladi. Eritma sathdagi qonni tozalaydi va mikrob yukini kamaytiradi; shundan keyin qolgan pulpaning holatini aniqroq ko‘rish mumkin. Pellet bilan gemostazga erishilmasa, pulpani sement bilan shunchaki yopish mumkin emas. To‘qima chuqurroq baholanadi, tashxis qayta ko‘riladi va zarur bo‘lsa muolaja to‘liq pulpotomiyagacha kengaytiriladi [1, 2].

Gemostazdan keyin MTA, Biodentine yoki klinik dalili mavjud boshqa kalsiy-silikat sementi ishlab chiqaruvchi ko‘rsatmasiga muvofiq uzluksiz qatlam qilib joylashtiriladi. Sement sathga bosimsiz moslashtiriladi; qon bilan aralashishi va ichida bo‘shliq qolishiga yo‘l qo‘yilmaydi. Materialning qotish xususiyatiga qarab ustidan shisha-ionomer taglik yoki adgeziv tizim qo‘llanadi. Imkon qadar shu tashrifning o‘zida zich doimiy restavratsiya bajariladi. Chunki keyingi mikrosizish pulpa ustidagi yaxshi sementning foydasini ham yo‘qqa chiqarishi mumkin.

2-jadval

Qisman pulpotomiyaning bosqichma-bosqich protokoli

Bosqich	Amal	Klinik nazorat nuqtasi
1. Tashxis	Anamnezni sovuq testi, perkussiya, palpatsiya va diagnostik rentgenogramma bilan solishtirish	Pulpa holati taxmin qilinib, ildizning yetilish bosqichi qayd etilgan
2. Anesteziya va izolyatsiya	Yetarli anesteziya, antiseptik tayyorgarlik va kofferdam o‘rnatish	Bola og‘riq sezmaydi; kavita so‘lakdan ishonchli ajratilgan
3. Kariyesni olib tashlash	Avval kavita chetlarini, keyin pulpa tomonini ehtiyotkor tozalash	Restavratsiya chetlari qattiq dentinda, pulpa sohasida ortiqcha ekskavatsiya yo‘q
4. Pulpa qatlamini olish	Steril borni suv bilan sovitib, zararlangan yuzaki koronal qatlamni olish	Bir xil rangli, hayotiy va qonovchi pulpa sathi ochilgan
5. Gemostaz	Natriy gipoxloritli steril pelletni sathga yengil bosish	Qon ketishi boshqarilgan; yiring yoki nekrotik to‘qima ko‘rinmaydi
6. Sement qoplamasi	MTA yoki dalili mavjud boshqa kalsiy-silikat sementini uzluksiz qatlamda qo‘yish	Sement butun pulpa sathini yopgan; bo‘shliq va ortiqcha bosim yo‘q
7. Koronal germetizm	Sementga mos taglik va doimiy adgeziv restavratsiya bajarish	Restavratsiya chetlari zich, okklyuzion kontakt tekshirilgan
8. Qaydlar	Tashxis, ekspozitsiya, gemostaz, sement, restavratsiya va nazorat rejasini yozish	Keyingi tashriflarda solishtirish uchun boshlang‘ich ma’lumot to‘liq
9. Kuzatuv	Belgilangan muddatlarda klinik va bir xil proyeksiyadagi rentgen nazoratini o‘tkazish	Simptom yo‘q; ildiz uzaymoqda, apeks va periapikal soha sog‘lom

Biokeramik materialni tanlash

Kalsiy-silikat sementi nam pulpa sathida gidratatsiyalanadi va kaltsiyga boy, ishqoriy muhit yuzaga keltiradi. Ushbu sharoit qattiq to‘qima to‘sig‘i hosil bo‘lishiga yordam beradi. MTAning afzalligi — uzoq klinik kuzatuv va ko‘p sonli taqqoslash tadqiqotlari mavjudligidir. Shu bilan birga, u bilan ishlash har doim ham qulay emas: ayrim tarkiblar sekin qotadi, massani joylashtirish qiyin va old tishlarda rang o‘zgarishi mumkin.

Biodentine trikaltsiy-silikat guruhiga kiradi, biroq uning klinik ishlovi ko‘pincha yengilroq kechadi. Dastlabki qotish tezligi va rang barqarorligi, ayniqsa bir tashrifli davolashda, amaliy ustunlik beradi. Material tanlashda faqat qulaylik emas, tishning joylashuvi, restavratsiya rejasi va aynan shu mahsulot bo‘yicha klinik dalil ham ko‘riladi. “Biokeramik” degan umumiy nom tarkibi turlicha bo‘lgan sementlarni bir xil deb qabul qilish uchun asos bo‘la olmaydi [1, 7, 11, 12, 18].

Kaltsiy gidroksidi qisman pulpotomiyada uzoq vaqt qo‘llangan. Biroq uning eruvchanligi, dentin ko‘prigidagi tunnel nuqsonlari va uzoq muddatli germetizm masalalari kalsiy-silikat sementlariga o‘tishni tezlashtirdi. Qudeimat va hammualliflar yosh doimiy molyarlarda MTA bilan olingan natijalarni klinik jihatdan ko‘rsatgan [16]. Materiallar o‘rtasidagi farqni baholash zarur, ammo muolaja natijasini faqat sement tanloviga bog‘lab qo‘yish noto‘g‘ri: tashxis va koronal restavratsiya sifati baribir hal qiluvchi bo‘lib qoladi.

3-jadval

Asosiy dalillar va ularning bolalar stomatologi uchun amaliy mazmuni

Manba	Dalil turi	Asosiy natija	Amaliy mazmun
Coll va hammualliflar, 2025 [1, 2]	AAPD qo‘llanmasi va tizimli sharh	Doimiy tishlar vital terapiyasida kalsiy-silikat sementi va natriy gipoxloritli gemostaz uchun dalil keltirilgan	Simptomni operatsion topilma bilan solishtirish; hayotiy ildiz pulpasini imkon qadar qoldirish
Silva va hammualliflar, 2025 [3]	26 RKT meta-tahlili	ProRoot MTA pulpotomiyasidan keyingi birlashgan muvaffaqiyat 6, 12 va 24 oyda 96%, 90% va 96%	Natija yuqori, biroq aralash populyatsiya sabab alohida bolaning prognozi ehtiyotkor baholanadi
Camoni va hammualliflar, 2023 [4]	Yosh doimiy tishlarda tizimli sharh va meta-tahlil	Sharhga kirgan ishlarning barchasida 12 oylik muvaffaqiyat 85% dan yuqori	Yosh doimiy tishda qisman pulpotomiya funksional to‘qimani saqlovchi muolaja sifatida asoslangan
Chen va hammualliflar, 2019 [7]	Yetilmagan doimiy tishlarda materiallar bo‘yicha meta-tahlil	MTA va boshqa materiallarning natijalari ildiz yetilishini saqlash nuqtai nazaridan baholangan	Material tanlovi dalil, ishlov berish va restavratsion reja bilan muvofiqlashtiriladi
Ather va hammualliflar, 2022 [13]	Qaytmas pulpit belgilaridagi pulpotomiya meta-tahlili	Ochiq apeksli tishlarda birlashgan natija yopiq apeksli tishlarga nisbatan yuqoriroq bo‘lgan	Yosh pulpaning tiklanish salohiyati yuqori, biroq holat tanlovi va kuzatuv shart
Awawdeh va hammualliflar, 2018 [11]	Prospektiv randomizatsiyalangan klinik tadqiqot	MTA va Biodentine bilan vital pulpa terapiyasi klinik jihatdan taqqoslangan	Ikkala kalsiy-silikat material ham qat’iy protokol va yaxshi koronal germetizm bilan qo‘llanadi

1-rasm.

ProRoot MTA bilan pulpotomiyadan keyingi klinik-radiologik muvaffaqiyat, %

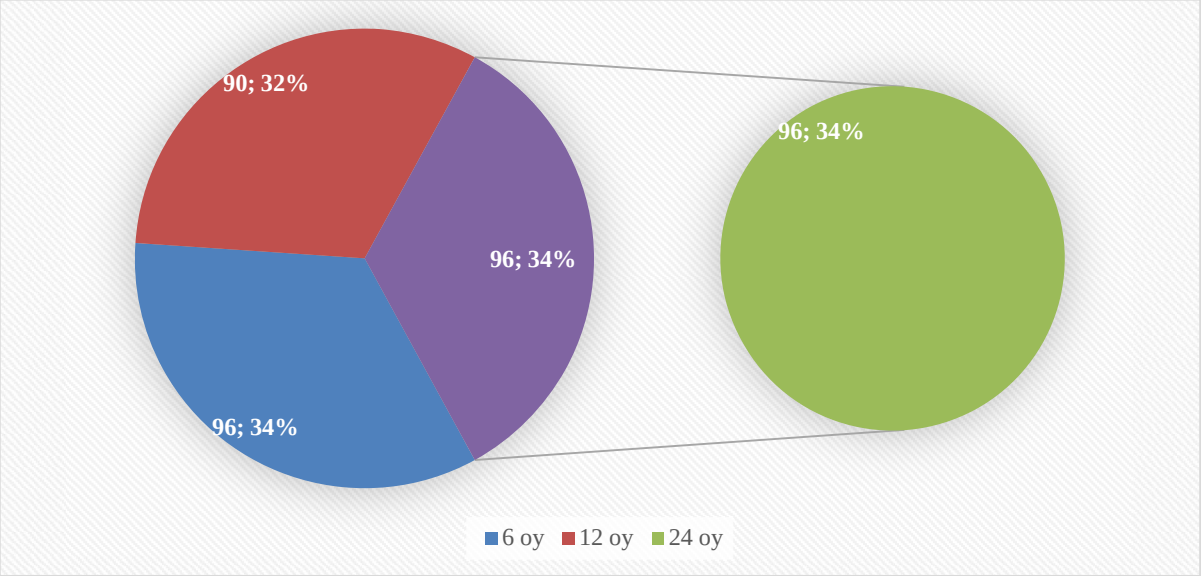

Meta-tahlildagi foizlar ProRoot MTA bilan pulpotomiyadan so‘ng ikki yilgacha yaxshi natija saqlanishi mumkinligini ko‘rsatadi. Lekin 26 randomizatsiyalangan ishning ko‘pida xatolik xavfi bor, ayrim hisoblarda esa ildizi yetilgan va yetilmagan tishlar birga tahlil qilingan. Diagrammani shu sabab alohida bemor uchun tayyor prognoz sifatida ishlatib bo‘lmaydi. Bolaning natijasi davolash paytidagi pulpa, apeks holati, restavratsiyaning saqlanishi va nazorat tashriflariga kelishiga qarab baholanadi.

Kuzatuv va muvaffaqiyatsizlikni erta aniqlash

Vital pulpa terapiyasidan keyin birinchi kunlardagi yengil noqulaylik uzoq muddatli muvaffaqiyatsizlikni anglatmaydi, ammo kuchayib boruvchi spontan og‘riq, uyquni buzuvchi og‘riq, shish yoki tishlashda og‘riq darhol qayta ko‘rikni talab qiladi. Rejalashtirilgan nazorat odatda 3, 6 va 12 oyda, keyinchalik esa ildiz rivojlanishi yakunlangunga qadar yiliga kamida bir marta o‘tkaziladi. Klinik vaziyat, travma tarixi yoki shubhali alomatlar mavjud bo‘lsa, oraliq qisqartiriladi.

Nazoratda avvalo bolaning hozirgi holati va ota-onaning kuzatuvlari so‘raladi. Og‘riq qachon paydo bo‘lishi, analgetik kerak bo‘lgan-bo‘lmagani aniqlanadi. Keyin yumshoq to‘qimalar, restavratsiya chetlari, perkussiya, palpatsiya va harakatchanlik tekshiriladi. Sezgirlik testini oldingi tashrif bilan solishtirish foydali, ammo qalin restavratsiya va pulpa ustidagi sement javobni susaytirishi mumkin. Shuning uchun simptom va rentgen belgilari yaxshi bo‘lsa, bitta salbiy testning o‘zi nekrozni tasdiqlamaydi.

Rentgen nazorati imkon qadar bir xil proyeksiyada bajariladi. Ildizning uzayishi, dentin devorlarining qalinlashishi va apikal teshik o‘lchami avvalgi tasvir bilan solishtiriladi; periodontal tirqish va periapikal soha ham tekshiriladi. Ba’zan pulpa kamerasi yoki kanal bo‘ylab kalsifikatsiya ko‘rinadi. Bu topilma klinik simptomlar va ildiz rivojlanishining borishi bilan birga talqin qilinadi. Restavratsiya chetida ochilish yoki ikkilamchi kariyes bo‘lsa, koronal himoya kechiktirmasdan tiklanadi.

Muolajadan keyingi uzoq spontan og‘riq, fistula, shish yoki patologik harakatchanlik yaxshi kechishga mos kelmaydi. Rentgenogrammada yangi radiolyutsensiya, rezorbsiya yoki ildiz rivojlanishining to‘xtashi ham qayta davolash masalasini ko‘taradi. Keyingi taktika qolgan pulpa va apeks holatiga qarab belgilanadi. Hayotiy to‘qima topilsa pulpotomiya chuqurroq bajarilishi mumkin. Nekrozli ochiq apeksda regenerativ endodontiya yoki apeksifikatsiya, ildiz yetilganida esa odatiy kanal davosi tanlanadi.

Muhokama

Yetilmagan doimiy tishda muhim savol ekspozitsiyaning o‘zi emas, uning ostida hayotiy pulpa saqlangan-saqlanmaganidir. Yallig‘lanish koronal va ildiz pulpasida bir xil og‘irlikda kechmasligi mumkin. Kariyesga yaqin qism jiddiy zararlangan paytda chuqurroq qatlam tiklanish

qobiliyatini saqlab qoladi. Pulpotomiya shu farqni klinik jihatdan aniqlab, faqat zararlangan hajmni chiqarishga imkon beradi.

Og‘riq pulpa yallig‘lanishidan darak beradi, biroq simptom kuchi va gistologik tarqalish doimo bir-biriga teng emas. Uzoq yoki spontan og‘riqli tishda ham hayotiy ildiz pulpasi uchrashi mumkin. AAPD shuning uchun kariyes olib tashlangach pulpaning ko‘rinishi va gemostazga javobini baholashni tavsiya etadi [1]. Muolaja boshlanishidan oldin bir nechta ehtimol ko‘zda tutiladi: qisman pulpotomiya yetarli bo‘lmasa to‘liq pulpotomiyaga, hayotiy pulpa topilmasa endodontik davoga o‘tiladi.

Qisman pulpotomiyada ildiz pulpasi o‘zining sezgi, himoya va dentin hosil qilish vazifalarini davom ettiradi. Ildiz devori hali nozik tishda bu imkoniyatning amaliy ahamiyati katta. Yosh doimiy tishlarga bag‘ishlangan tizimli sharhda kiritilgan ishlarning har birida 12 oylik muvaffaqiyat 85% dan yuqori bo‘lgan [4]. Bu raqamni baholashda bemor tanlovi, operator tajribasi va tadqiqotlarda qo‘llangan turli mezonlarni ham yodda tutish lozim.

Ochiq apeksda qon ta’minoti va yosh pulpaning hujayraviy faolligi odatda yaxshi bo‘ladi. Ather va hammualliflar meta-tahlilida bunday tishlarning birlashgan natijasi yopiq apeksli guruhdan yuqori chiqqan [13]. Shunga qaramay, bu anatomik holatning o‘zi kafolat bermaydi. Kofferdamsiz muolaja, uzoq kontaminatsiya yoki sizib kiruvchi restavratsiya ildiz pulpasi tiklanishini ochiq apeksda ham izdan chiqaradi.

Bugungi dalillarda MTA va boshqa kalsiy-silikat sementlari vital pulpa terapiyasi uchun asosiy materiallar qatorida turadi. MTA ko‘proq o‘rganilgan, Biodentine esa manipulyatsiya va rang jihatidan qulay bo‘lishi mumkin. Ularning barchasini bitta guruh nomi bilan tenglashtirish to‘g‘ri emas. Tarkib, rentgenokontrast modda, qotish vaqti va namlikka chidamlilik mahsulotdan mahsulotga farq qiladi. Bolalar pulpotomiyasida qo‘llanadigan sement uchun tegishli klinik hujjat mavjud bo‘lishi kerak.

Pulpa ustidagi sement muolajaning biologik qismini ta’minlaydi, lekin uzoq himoya koronal restavratsiyaga bog‘liq. Plomba chetida mikrosizish paydo bo‘lsa, pulpaga qayta mikrob kirishi mumkin. Shu bois kavita kattaligi, qolgan devorlar va okklyuzion yuk davolash vaqtidayoq baholanadi. Katta MOD kavitali molyarda oddiy adgeziv plomba o‘rniga qoplovchi konstruksiya kerak bo‘lishi mumkin; aks holda pulpasi saqlangan tish keyinchalik sinib qoladi.

Dalillarni solishtirishda sezilarli metodik farqlar uchradi. Bemor yoshi va apeks bosqichi, tashxis mezoni, irrigant miqdori, pulpa usti materiali hamda yakuniy restavratsiya tadqiqotlar bo‘yicha o‘zgargan. Muvaffaqiyat ham bir xil muddat va belgilar bilan aniqlanmagan. Bundan tashqari, ayrim meta-tahlillar yetilgan tishlarni ham qo‘shgan, ko‘plab klinik ishlarda kuzatuv ikki yildan oshmagan. Keyingi tadqiqotlarda ildiz o‘sishi, bola bildirgan shikoyatlar, restavratsiya holati va tishning saqlanishi yagona hisobot tizimida berilishi maqsadga muvofiq.

Amaliyotda muolaja turi kariyes olib tashlanishidan oldin uzil-kesil belgilab qo‘yilmaydi. Ota-onaga pulpani bevosita ko‘rmaguncha uning qanchalik zararlanganini to‘liq bilib bo‘lmasligi aytiladi. Qisman pulpotomiyada sog‘lom sathga erishilmasa, koronal pulpa to‘liq olinadi; hayotiy ildiz pulpasi ham topilmasa, reja endodontik davoga o‘zgartiriladi. Oldindan o‘tkazilgan bunday suhbat muolaja davomida taktika almashishini tushunarli qiladi va ikkinchi tashrifdagi kutilmagan qarorlarning oldini oladi.

Xulosa

1. Ildizi hali shakllanayotgan doimiy tishda tirik pulpa ildizning uzayishi va dentin devorlarining qalinlashishini ta’minlaydi. Shu to‘qimani saqlash kelajakdagi tish mustahkamligi uchun muhim.

2. Pulpa holati bitta simptom bilan aniqlanmaydi. Og‘riq tarixi, klinik va rentgen topilmalari, pulpa ochilgandan keyingi ko‘rinish hamda qon ketishining boshqarilishi bir qarorda jamlanadi.

3. Kariyesli ekspozitsiyada qisman pulpotomiya zararlangan yuzaki pulpani olib tashlaydi va hayotiy ildiz pulpasini qoldiradi. Gemostaz faqat chuqurroq sathda yuzaga kelsa, to‘liq pulpotomiya ma’qul bo‘lishi mumkin.

4. MTA va Biodentine kabi kalsiy-silikat sementlari samarali, lekin material tanlovi protokolning faqat bir qismidir. Kofferdam, atraumatik ishlov, natriy gipoxloritli gemostaz va germetik koronal restavratsiya natijaga birgalikda ta’sir qiladi.

5. Nazorat 3, 6 va 12 oyda o‘tkazilib, ildiz to‘liq yetilgunga qadar har yili takrorlanadi. Salbiy klinik yoki rentgen belgi topilsa, keyingi usul qolgan pulpaning hayotiyligi va apeks bosqichiga mos tanlanadi.

Foydalanilgan adabiyotlar

1. Coll J. A., Dhar V., Guelmann M. et al. Guideline for use of vital pulp therapy in permanent teeth // Pediatr. Dent. — 2025. — Vol. 47, No. 5. — P. 299–311.

2. Coll J. A., Dhar V., Guelmann M. et al. Vital pulp therapy in permanent teeth: a systematic review and meta-analyses // Pediatr. Dent. — 2025. — Vol. 47, No. 3. — P. 137–150.

3. Silva E. J. N. L., Pinto K. P., Torabinejad M. et al. Overall success rate of permanent teeth pulpotomy using ProRoot MTA: a systematic review and meta-analysis of randomized clinical trials // PLoS One. — 2025. — Vol. 20, No. 4. — Art. e0320838. — DOI: 10.1371/journal.pone.0320838.

4. Camoni N., Cagetti M. G., Cirio S., Esteves-Oliveira M., Campus G. Partial pulpotomy in young permanent teeth: a systematic review and meta-analysis // Children (Basel). — 2023. — Vol. 10, No. 9. — Art. 1447. — DOI: 10.3390/children10091447.

5. Elmsmari F., Ruiz X. F., Miró Q. et al. Outcome of partial pulpotomy in cariously exposed posterior permanent teeth: a systematic review and meta-analysis // J. Endod. — 2019. — Vol. 45, No. 11. — P. 1296–1306.e3. — DOI: 10.1016/j.joen.2019.07.005.

6. Li Y., Sui B., Dahl C. et al. Pulpotomy for carious pulp exposures in permanent teeth: a systematic review and meta-analysis // J. Dent. — 2019. — Vol. 84. — P. 1–8. — DOI: 10.1016/j.jdent.2019.03.010.

7. Chen Y., Chen X., Zhang Y. et al. Materials for pulpotomy in immature permanent teeth: a systematic review and meta-analysis // BMC Oral Health. — 2019. — Vol. 19. — Art. 227. — DOI: 10.1186/s12903-019-0917-z.

8. Leong D. J. X., Yap A. U. Vital pulp therapy in carious pulp-exposed permanent teeth: an umbrella review // Clin. Oral Investig. — 2021. — Vol. 25, No. 12. — P. 6743–6756. — DOI: 10.1007/s00784-021-03960-2.

9. American Association of Endodontists. AAE position statement on vital pulp therapy // J. Endod. — 2021. — Vol. 47, No. 9. — P. 1340–1344.

10. Bjørndal L., Simon S., Tomson P. L., Duncan H. F. Management of deep caries and the exposed pulp // Int. Endod. J. — 2019. — Vol. 52, No. 7. — P. 949–973. — DOI: 10.1111/iej.13128.

11. Awawdeh L., Al-Qudah A., Hamouri H., Chakra R. J. Outcomes of vital pulp therapy using mineral trioxide aggregate or Biodentine: a prospective randomized clinical trial // J. Endod. — 2018. — Vol. 44, No. 11. — P. 1603–1609. — DOI: 10.1016/j.joen.2018.08.004.

12. Abuelniel G. M., Duggal M. S., Kabel N. A comparison of MTA and Biodentine as medicaments for pulpotomy in traumatized anterior immature permanent teeth: a randomized clinical trial // Dent. Traumatol. — 2020. — Vol. 36, No. 4. — P. 400–410. — DOI: 10.1111/edt.12553.

13. Ather A., Patel B., Gelfond J. A. L., Ruparel N. B. Outcome of pulpotomy in permanent teeth with irreversible pulpitis: a systematic review and meta-analysis // Sci. Rep. — 2022. — Vol. 12. — Art. 19664. — DOI: 10.1038/s41598-022-20918-w.

14. Ramani A., Sangwan P., Tewari S. et al. Comparative evaluation of complete and partial pulpotomy in mature permanent teeth with symptomatic irreversible pulpitis: a randomized clinical trial // Int. Endod. J. — 2022. — Vol. 55, No. 5. — P. 430–440. — DOI: 10.1111/iej.13714.

15. Taha N. A., Khazali M. A. Partial pulpotomy in mature permanent teeth with clinical signs indicative of irreversible pulpitis: a randomized clinical trial // J. Endod. — 2017. — Vol. 43, No. 9. — P. 1417–1421. — DOI: 10.1016/j.joen.2017.03.033.

16. Qudeimat M. A., Barrieshi-Nusair K. M., Owais A. I. Calcium hydroxide versus mineral trioxide aggregate for partial pulpotomy of permanent molars with deep caries // Eur. Arch. Paediatr. Dent. — 2007. — Vol. 8, No. 2. — P. 99–104.

17. Donnelly A., Foschi F., McCabe P., Duncan H. F. Pulpotomy for treatment of complicated crown fractures in permanent teeth: a systematic review // Int. Endod. J. — 2022. — Vol. 55, No. 4. — P. 290–311. — DOI: 10.1111/iej.13690.

18. Fasoulas A., Keratiotis G., Spineli L. et al. Comparative efficacy of materials used in pulpotomy or direct pulp capping in carious teeth: a systematic review and network meta-analysis // Clin. Exp. Dent. Res. — 2023. — Vol. 9, No. 6. — P. 1129–1148. — DOI: 10.1002/cre2.767.

19. Taha N. A., Albakri S. W. Outcome and prognostic factors for partial and full pulpotomy in permanent teeth with spontaneous symptomatic pulpitis // J. Endod. — 2024. — Vol. 50, No. 7. — P. 889–898. — DOI: 10.1016/j.joen.2024.03.012.

20. Louzada L. M., Hildebrand H., Neuhaus K. W., Duncan H. F. Effectiveness of partial versus full pulpotomy in deep caries, vital permanent teeth and non-traumatic pulpitis: a systematic review and meta-analysis // Int. Endod. J. — 2025. — Vol. 58, No. 1. — P. 37–54. — DOI: 10.1111/iej.14149.

21. Kumar V., Chawla A., Priya H. et al. Comparative evaluation of full and partial pulpotomy in permanent teeth: a systematic review and meta-analysis // Aust. Endod. J. — 2024. — Vol. 50, No. 2. — P. 388–396. — DOI: 10.1111/aej.12844.

Tadqiqot uz

БУХОРО ДАВЛАТ ТИББИЁТ ИНСТИТУТИ

ANNALS OF CLINICAL DISCIPLINE

АННАЛЫ КЛИНИЧЕСКИХ ДИСЦИПЛИН

КЛИНИК ФАНЛАР ЙИЛНОМАСИ

Научно-практический журнал по всем
направлениям медицины
основан в 2024 году
Бухарским государственным
медицинским институтом
Выходит один раз в 3 месяца
Учредитель Бухарский государственный
медицинский институт