ISSN: 3030-3877



Annals of clinical disciplines



VOLUME 3, ISSUE 3

2026

https://tadqiqot.uz/index.php/spjacd

Tadqiqot uz

БУХОРО ДАВЛАТ ТИББИЁТ ИНСТИТУТИ

ISSN 3030-3877

DOI Journal 10.26739/3030-3877

ANNALS OF CLINICAL DISCIPLINE

3 ЖИЛД, 3 СОН

АННАЛЫ КЛИНИЧЕСКИХ ДИСЦИПЛИН

ТОМ 3, НОМЕР 3

КЛИНИК ФАНЛАР ЙИЛНОМАСИ

VOLUME 3, ISSUE 3

ТОШКЕНТ-2026

ANNALS OF CLINICAL DISCIPLINE

АННАЛЫ КЛИНИЧЕСКИХ ДИСЦИПЛИН | КЛИНИК ФАНЛАР ЙИЛНОМАСИ

№3 (2026) DOI http://dx.doi.org/10.26739/0000-0000-2026-3

BOSH MUHARRIR: | ГЛАВНЫЙ РЕДАКТОР: | CHIEF EDITOR:

Sh. J. Teshayev
“Klinik fanlar yilnomasi” jurnali bosh muharriri, Buxoro davlat tibbiyot instituti rektori, t.f.d., professor

BOSH MUHARRIR O‘RINBOSARI: | ЗАМЕСТИТЕЛЬ ГЛАВНОГО РЕДАКТОРА: | DEPUTY CHIEF EDITOR:

D. A. Xasanova
“Klinik fanlar yilnomasi” jurnali bosh muharrir o‘rinbosari, Buxoro davlat tibbiyot instituti anatomiya va klinik anatomiya kafedrasi professori, DSc

РЕДАКЦИОННАЯ КОЛЛЕГИЯ:

- **U.K. Abdullayeva** - “Klinik fanlar yilnomasi” jurnali mas’ul kotibi, Buxoro davlat tibbiyot instituti fakultet va gospital terapiya, nefrologiya va gemodializ kafedrasi dotsenti, DSc;
- **M.J. Sanoyeva** - Buxoro davlat tibbiyot instituti nevrologiya kafedrasi dotsenti, DSc
- **A.G. Gadayev** – Toshkent tibbiyot akademiyasi 3-son ichki kasalliklar kafedrasi professori, t.f.d.
- **A.R. Obloqulov** - Buxoro davlat tibbiyot instituti, yuqumli kasalliklar va bolalar yuqumli kasalliklari kafedrasi mudiri, t.f.d., professor
- **D.A. Nabiyeva** – Toshkent tibbiyot akademiyasi, 1-son fakultet va gospital terapiya, kasb kasalliklari kafedrasi mudiri, t.f.d., professor
- **Sh.T. O‘roqov** - Buxoro davlat tibbiyot instituti xirurgik kasalliklar kafedarsi mudiri, DSc, dotsent
- **M.M. Karimov** – Respublika ixtisoslashtirilgan terapiya va reabilitatsiya ilmiy-amaliy tibbiyot markazi “Gastroenterologiya” ilmiy laboratoriyasi boshlig‘i, t.f.d., professor
- **N.U. Narzullayev** – Buxoro davlat tibbiyot instituti otorinilaringologiya kafedrasi professori, DSc
- **G.N. Sobirova** – Toshkent tibbiyot akademiyasi reabilitatsiya va jismoniy tarbiya kafedrasi professori, t.f.d.
- **F.S. Raupov** - Buxoro davlat tibbiyot instituti bolalar xirurgik kasalliklari kafedrasi mudiri, DSc, dotsent
- **Sh.B. Axrorova** - Buxoro davlat tibbiyot instituti, nevrologiya kafedrasi dotsenti, DSc.
- **V.R. Akramov** - Buxoro davlat tibbiyot instituti travmatologiya va neyroxirurgiya kafedrasi mudiri, DSc, dotsent
- **I.K. Sadulloyeva** - Buxoro davlat tibbiyot instituti bolalar kasalliklari propedevtikasi va bolalar nevrologiyasi kafedrasi mudiri, DSc, dotsent

M.K. Temirova - Toshkent davlat tibbiyot universiteti, Nevrologiya va bolalar nevrologiyasi, tibbiy genetika kafedrasi assistenti PhD

РЕДАКЦИОННЫЙ СОВЕТ:

- **G.J. Jarilkasinova** - Buxoro davlat tibbiyot instituti oilaviy shifokorlarni qayta tayyorlash kafedrasi professori, DSc
- **U.S. Mamedov** - Buxoro davlat tibbiyot instituti onkologiya kafedrasi mudiri, DSc, dotsent
- **A.A. Saidov** - Buxoro davlat tibbiyot instituti ortopedik stomatologiya va ortodontiya kafedrasi professori DSc
- **N.N. Karimova** - Buxoro davlat tibbiyot instituti 3-son akusherlik va ginekologiya kafedrasi mudiri, DSc, dotsent
- **U.K. Qayumov** – tibbiyot xodimlarini kasbiy malakasini oshirish markazi ichki kasalliklar kafedrasi mudiri, t.f.d., professor
- **M.E. Raximova** - Toshkent tibbiyot akademiyasi, 3-son ichki kasalliklar kafedrasi dotsenti, t.f.d.
- **R.I. To’raqulov** - Toshkent tibbiyot akademiyasi, 3-son ichki kasalliklar kafedrasi professori, t.f.d.
- **Ch.S. Pavlov** - I.M. Sechenov nomidagi birinchi Moskva davlat tibbiyot universiteti terapiya kafedrasi mudiri, t.f.d., professor
- **L.B. Novikova –** Rossiya Federatsiyasi Sog‘liqni saqlash vazirligining “Janubiy Ural davlat tibbiyot universiteti” federal davlat byudjet oliy ta’lim muassasasi dermatovenerologiya kafedrasi professori, t.f.d.
- **O.I. Letyayeva** - Rossiya Federatsiyasi Sog‘liqni saqlash vazirligining “Janubiy Ural davlat tibbiyot universiteti” federal davlat byudjet oliy ta’lim muassasasi dermatovenerologiya kafedrasi professori, t.f.d.
- **I.V. Reverchuk** - I.Kant nomidagi Boltiq federal universiteti psixonevrologiya va psixosomatika kafedrasi mudiri, t.f.d., professor
- **Edip Gonullu** – Izmir Bakirchay universiteti anesteziya va reanimatsiya kafedrasi dotsenti, t.f.d.
- **Eva Lietto** – Italiya Campania universiteti “Luigi Vanvitelli”ning tarjima tibbiyot fanlari kafedrasi mudiri, t.f.d., professor

G.S. Xodjiyeva - Abu Ali ibn Sino nomidagi Buxoro davlat tibbiyot universitetining Ichki kasalliklar propedevtikasi kafedrasi dotsenti

Журнал включен в перечень ВАК национальных научных изданий, рекомендуемых для публикации основных научных результатов диссертаций по медицинским наукам постановлением № 369/6 от 5 апреля 2025 г.

© **Page Maker | Верстка | Саҳифаловчи:** Хуршид Мирзахмедов

О журнале
Журнал зарегистрирован в Агентство информации и массовых коммуникаций при Администрации Президента Республики Узбекистан
№ С-239963 от 14 марта 2024 года

Адрес редакции: Республика Узбекистан, 200114, г. Бухара, ул. Гиждуван, 23
Телефон: +998(65)2230050
Сайт: https://tadqiqot.uz/index.php/spjacd
e-mail: abumkur14@gmail.com

МУНДАРИЖА | СОДЕРЖАНИЕ | CONTENT

1. Akramov V.R., To‘ymurodov B.Sh., Xamroev B.U., Axmedov Sh.Sh.
METABOLIK BUZILISHLARI MAVJUD BEMORLARDA TIZZA BO‘G‘IMI OSTEOARTRITINING STRUKTURAVIY PROGRESSIYALANISH XAVFINI BAHOLASH VA PROGNOZLASH MEZONLARINI ISHLAB CHIQISH……6

2. Alimova M.M.
MENOPAUZAL GORMON TERAPIYA TA’SIRIDA EMOTSIONAL HOLAT VA PSIXOVEGETATIV KO‘RSATKICHLARNING DINAMIKASINI BAHOLASH……14

3. Buvamuxamedova N.T., Parpibayeva D.A.
SURUNKALI YURAK YETISHMOVCHILIGI VA METABOLIK ASSOTSIRLANGAN JIGAR YOG‘ KASALLIGI KOMORBIDLIGIDA JIGAR FIBROZI BIOMARKERLARINING DIAGNOSTIK AHAMIYATI……...18

4. Isamjonov Xayrullo Hakimjon o‘g‘li, Xakimova Zilolaxon Qahramonjonovna
PERIIMPLANTAT MUKOZITLI BEMORLARDA PROBIOTIK VOSITALARNI QO‘LLASHNING KLINIK-PROFILAKTIK ALGORITMINI ISHLAB CHIQISH……...24

5. Karimov Ma’rif Shakirovich, Tuxtayeva Nigora Xasanovna, Sultanbayev Laziz Rustamovich
REVMATOID ARTRITDA KARDIOVASKULYAR XAVFNI BAHOLASH: AN’ANAVIY PROGNOSTIK MODELLARNING IMKONIYATLARI VA CHEKLOVLARI……31

6. Tashpulatova M.M., Karimova O.S.
REVMATOID ARTRITDA JISMONIY MASHQLAR VA O’ZINI-O’ZI NAZORAT QILISH DASTURLARINING SAMARADORLIGINI BAHOLASH……...41

7. Valiyeva Moxigul Bahodir qizi, Razikova Dilnoza Kadirovna
CPAP-TERAPIYA OLAYOTGAN YANGI TUG‘ILGAN CHAQALOQLARDA OG‘IZ BO‘SHLIG‘I SHILLIQ QAVATI SHIKASTLANISHLARIDA DAVOLASH-PROFILAKTIKA KOMPLEKSINI ISHLAB CHIQISH……48

8. Yusupova Manzuraxon Qobuljon qizi
BOLALARDA YETILMAGAN DOIMIY TISHLAR PULPASINING HAYOTIYLIGINI SAQLASH: QISMAN PULPOTOMIYA VA KALSIY-SILIKAT BIOKERAMIK MATERIALLAR……...55

9. Абдужабборова Саодат Солижон кизи
МОРФОМЕТРИЧЕСКАЯ ОЦЕНКА СИММЕТРИИ И ПАРАМЕТРОВ ЧЕЛЮСТНО-ЛИЦЕВОЙ ОБЛАСТИ С ПРИМЕНЕНИЕМ ТЕХНОЛОГИЙ ИСКУССТВЕННОГО ИНТЕЛЛЕКТА В ДИАГНОСТИКЕ АНОМАЛИЙ ПРИКУСА……..65

10. Андакулов Элёр Бердиёрович
СЕМИЗЛИГИ МАВЖУД БЕМОРЛАРДА ГОНАРТРОЗНИ МЕДИКАМЕНТОЗ, ФИЗИОТЕРАПЕВТИК ВА ЖАРРОҲЛИК УСУЛЛАРИ БИЛАН ДАВОЛАШ НАТИЖАЛАРИ……70

11. Зокиров Зухриддин Зокирович, Саъдуллаева Ирода Курбановна
РОЛЬ ГЕНЕТИЧЕСКИХ ПРЕДИКТОРОВ ПРИ ИНФЕКЦИЯХ МОЧЕВЫХ ПУТЕЙ У ДЕТЕЙ……...79

12. Киличева В.А.
ПРОГНОСТИЧЕСКАЯ МОДЕЛЬ OQS–PMOS НА ОСНОВЕ ГОРМОНАЛЬНОГО И БИОХИМИЧЕСКОГО ПРОФИЛЯ ФОЛЛИКУЛЯРНОЙ ЖИДКОСТИ ДЛЯ ПРОГНОЗИРОВАНИЯ КАЧЕСТВА ООЦИТОВ У ЖЕНЩИН С ПОЛИЭНДОКРИННО-МЕТАБОЛИЧЕСКИМ ОВАРИАЛЬНЫМ СИНДРОМОМ……..87

13. Маджидова Ё.Н., Каримова Г.Л.
КЛИНИКО-НЕВРОЛОГИЧЕСКАЯ ХАРАКТЕРИСТИКА МАЛОВЕСНЫХ ДЕТЕЙ…….93

14. Мусаева Юлдуз Алписовна, Латибжонов Азизбек Эркинжон ўғли
СУРУНКАЛИ АЛКОГОЛЛИ ПАНКРЕАТИТДА МЕЗЕНТЕРИАЛ ЛИМФА ТУГУНЛАРИНИНГ ПАТОМОРФОЛОГИЯСИ…….104

15. Наримова Гульчехра Джуманиязовна, Махмудова Фарангиз Батировна
ВЗАИМОСВЯЗЬ НАРУШЕНИЙ СНА, УРОВНЯ МЕЛАТОНИНА И ГЛИКЕМИЧЕСКОГО КОНТРОЛЯ У ПАЦИЕНТОВ РЕПРОДУКТИВНОГО ВОЗРАСТА С САХАРНЫМ ДИАБЕТОМ 2 ТИПА…….112

16. Нуралиев Неккадам Абдуллаевич, Рузметов Фахриддин Нурматович
ЎТКИР, СУРУНКАЛИ ВА ОБСТРУКТИВ БРОНХИТЛИ БОЛАЛАР ҚОН ЗАРДОБИДАГИ ИММУНОГЛОБУЛИНЛАР МИҚДОРИНИНГ ҚИЁСИЙ ТАҲЛИЛИ……117

17. Олимхонова К.Н., Эгамбердиева Д.А.
МНОГОМЕРНАЯ ФЕНОТИПИЧЕСКАЯ ГЕТЕРОГЕННОСТЬ БРОНХИАЛЬНОЙ АСТМЫ В СПЕКТРЕ АДИПОЗНОСТИ: КЛИНИКО-ФУНКЦИОНАЛЬНЫЕ, ВОСПАЛИТЕЛЬНЫЕ И ПСИХОЭМОЦИОНАЛЬНЫЕ ХАРАКТЕРИСТИКИ ТРЁХ КЛАСТЕРОВ…….125

18. Сапаев Д.Ш., Абдуллаева Д.Ф.
МОРФОЛОГИЧЕСКИЕ И МОРФОМЕТРИЧЕСКИЕ ОСОБЕННОСТИ ЗАЖИВЛЕНИЯ ТКАНЕЙ АНАЛЬНОГО КАНАЛА ПРИ ПРИМЕНЕНИИ КОМБИНИРОВАННЫХ ЛАЗЕРНЫХ ТЕХНОЛОГИЙ……135

19. Ирисметов Муроджон Эргашович, Сафаров Махмуд Норович
СУСТАВА: ПАТОГЕНЕЗ ПЕРИПРОТЕЗНОГО ОСТЕОЛИЗА, ГЕНЕТИЧЕСКИЕ ДЕТЕРМИНАНТЫ ИНДИВИДУАЛЬНОЙ ПРЕДРАСПОЛОЖЕННОСТИ И ВОЗМОЖНОСТИ РАННЕЙ ДИАГНОСТИКИ (ОБЗОР ЛИТЕРАТУРЫ)……..145

20. Хамидов Маҳмуд Тоштемирович, Ҳабибова Назира Насуллаевна
ТЎЛИҚ АДЕНТИЯЛИ БЕМОРДА ПРОТЕЗГА МОСЛАШИШНИ ОЛДИНДАН БАҲОЛАШ: ПРОТЕЗ МАЙДОНИ, СЎЛАК ВА БЕМОР ТАЖРИБАСИНИНГ КЛИНИК АҲАМИЯТИ..162

21. Хамидова Наргиза Қосимовна, Мирзоева Мехринисо Ризоевна
ҚАЙТАЛАНУВЧИ ОДДИЙ ГЕРПЕС ИНФЕКЦИЯСИДА РЕЦИДИВЛАРНИ ЭРТА БАШОРАТ ҚИЛИШНИНГ КЛИНИК-ИММУНОЛОГИК ВА ВИРУСОЛОГИК МЕЗОНЛАРИ……..171

22. Худойбердиева Ш.И., Саидова Л.Б., Хамраева Д.Р.
ВЛИЯНИЕ ЭКОЛОГИЧЕСКИХ ФАКТОРОВ НА ИММУНО-БИОХИМИЧЕСКИЕ ПОКАЗАТЕЛИ У БОЛЬНЫХ БРОНХИАЛЬНОЙ АСТМОЙ (НА ПРИМЕРЕ РЕГИОНОВ ЦЕНТРАЛЬНОЙ АЗИИ)……176

23. Шоназарова М.А., Ураков К.З., Куватзода Г.Х.
ПЕРВИЧНАЯ КАРДИОПРОТЕКЦИЯ В ПРОФИЛАКТИКЕ КАРДИОТОКСИЧНОСТИ ПОЛИХИМИОТЕРАПИИ ПРИ ОСТРОМ ЛИМФОБЛАСТНОМ ЛЕЙКОЗЕ…….189

SCIENTIFIC AND PRACTICAL JOURNAL
ANNALS OF CLINICAL DISCIPLINE
АННАЛЫ КЛИНИЧЕСКИХ ДИСЦИПЛИН
КЛИНИК ФАНЛАР ЙИЛНОМАСИ
ISSN: 3030-3877
www.tadqiqot.uz
BUKHARA STATE MEDICAL INSTITUTE

УЎК: 616.37-002-02:613.81-091.8-097

СУРУНКАЛИ АЛКОГОЛЛИ ПАНКРЕАТИТДА МЕЗЕНТЕРИАЛ ЛИМФА ТУГУНЛАРИНИНГ ПАТОМОРФОЛОГИЯСИ

Мусаева Юлдуз Алписовна
Тошкент давлат тиббиёт университети, Тошкент, Ўзбекистон https://orcid.org/0000-0002-4190-4810
Латибжонов Азизбек Эркинжон ўғли
Фарғона жамоат саломатлиги тиббиёт институти,Фарғона, Ўзбекистон
https://orcid.org/0009-0008-6852-7622

http://dx.doi.org/10.5281/zenodo.23738730

Аннатация. Алкоголли панкреатитда регионар лимфа тугунларида, лимфоид тўқиманинг дастлаб гиперплазияси ва реактив ўзгаришларидан, пўстлоқ сохаси лимфоид фолликулаларда хар хил даражада гиперлазияланган В лимфоцитларни бўлиши, реактив марказларида иккиламчи лимфоид фолли-кулалар ва оч марказларни бўлиши билан характерланади. Паракортикал сохаларди Т лимфоцитларни ўчоқли гиперплазияси алкоголли панкреатитни ноинфекцион эканлиги билан бирга метаболик шикастланиш оқибатида яллиғланиш ривожланганлигини англатади.

Калит сўзлар: лимфа тугунлари, алкоголли панкреатит, морфология.

ПАТОМОРФОЛОГИЯ БРЫЖЕЕЧНЫХ ЛИМФАТИЧЕСКИХ УЗЛОВ ПРИ ХРОНИЧЕСКОМ АЛКОГОЛЬНОМ ПАНКРЕАТИТЕ

Мусаеву Юлдуз Алписовну
Ташкентский государственный медицинский университет, Ташкент, Узбекистан
Латибжонов Азизбек Эркинжон угли
Ферганский медицинский институт общественного здоровья, Фергана, Узбекистан

Аннотация. Алкогольный панкреатит характеризуется первичной гиперплазией и реактивными изменениями лимфоидной ткани в регионарных лимфатических узлах, наличием В-лимфоцитов различной степени гиперлазии в лимфоидных фолликулах корковой области, наличием вторичных лимфоидных фолликулов и светлых центров в реактивных центрах. Очаговая гиперплазия Т-лимфоцитов в паракортикальных зонах свидетельствует о том, что алкогольный панкреатит является неинфекционным, а также о развитии воспаления вследствие метаболического поражения.

Ключевые слова: лимфатические узлы, алкогольный панкреатит, морфология.

PATHOMORPHOLOGY OF MESENTERIC LYMPH NODES IN CHRONIC ALCOHOLIC PANCREATITIS

Musaeva Yulduz Alpisovna
Tashkent State Medical University, Tashkent, Uzbekistan
Latibjonov Azizbek Erkinjon ugli
Fergana Public Health Medical Institute, Fergana, Uzbekistan

Abstract. Alcoholic pancreatitis is characterized by primary hyperplasia and reactive changes of lymphoid tissue in the regional lymph nodes, the presence of varying degrees of hyperplasia of B-lymphocytes in the cortical lymphoid follicles, and the presence of secondary lymphoid follicles and light centers in the reactive centers. Focal hyperplasia of T-lymphocytes in the paracortical zone indicates that alcoholic pancreatitis is non-infectious and that inflammation has developed as a result of metabolic damage.

Keywords: lymph nodes, alcoholic pancreatitis, morphology.

Кириш. Дунёда ургент касалликлар бўйича, қорин бўшлиғи аъзоларида ошқозон ости безининг яллиғланиш касаллиги 3 нчи ўринда тўради. Дунё ахолиси орасида ўртача 960 млн инсонда панкреатит касаллиги аниқланиб, шулардан, 25-40 ёшлар ўртасида, 36,6% ни алкоголли панкреатит (262 млн) ташкил этади. АҚШ да алкоголли панкреатит билан 25-45 ёшли контингент ўртасида, 25 млн дан ортиқ инсон ушбу касалликл билан касалланган. Европада алкоголли панкреатит билан ўртача 66,8 млн инсон касалланган. Россия федерациясида ўртача 25-55 ёшли контингент ўртасида 52,3 млн инсон ушбу касаллик билан оғриган. МДХ давлатларида бу кўрстакич жами, 12 млндан ортик кўрстакич билан рўйхатдан ўтган. Хар йили алкоголли панкреатитнинг турли шаклларидан ўртача 12-30 млн гоачам инсон вафот этади. Аммо бирорта манбада, ўткир ва сурункали алкоголли панкреатитларда регионар лимфа тугунларининг морфологик жихатлари хакида маълумотлар келтирилмаган, шу билан бирга, ўткир панкреатитларда шиш ва некротик ўзгаришларда регионар лимфа тугуналарининг морфофункционал кўрсаткичлари ва юзага келадиган оғир асоратларини олидини олишда мухим хал қилувчи жихатларини ишлаб чиқишга асос бўлади.

Тадқиқот мақсади: Алкоголли панкреатитда регионар лимфа тугунларининг патоморфологик ва иммуногистокимёвий жихаталрини ўрганиш.

Материал ва усуллар: морфологик текшриши усуллар: гематоксилин эозин, гистокимёвий усулда Ван Гизон, альциан кўки, клиник анамнестик ва статистик тахлил усулларидан фойдаланилади. Иммуногистокимёвий текширишлар учун тегишли иммуномаркерлар олинди. Материал сифатида суркнали ва ўткир панкреатитдан вафот этганлар аутопсиясида ошқозон ости бези регинар лимфа тугунлари материалалри олинди.

Натижа ва мухокама. Алкоголли панкреатитни ривожланиши ва кечиши кўп жиҳатдан инсон ёши ва жинсига бевосита боғлиқ бўлиб, бу физиологик, гормонал ҳамда метаболик хусусиятларни фаоллиги ва географик омиллар билан хам бевосита боғликдир.

Қуйида бу боғлиқликнинг асосий сабаблари келтирилган:

1. Жинсга боғлиқлиги Статистик маълумотларга кўра тахлилида, алкоголли панкреатит эркакларда аёлларга нисбатан бир неча баробар кўп учрайди. Бироқ аёлларда касалликнинг ривожланиш механизми ўзига хос ва анча хавфлироқ хусусиятларга эга:

Бу асосан, алкоголь дегидрогеназа ферментининг фаоллиги билан боғлиқ бўлиб, аёллар организмда алкоголни парчаловчи асосий фермент — алкоголь дегидрогеназа (меъда ва жигарда) эркакларга қараганда камроқ ишлаб чиқарилади. Шу сабабли, аёлларда алкоголь қонга ва ички аъзоларга (жумладан, меъда ости безига) юқори концентрацияда токсик таъсир кўрсатади. (бу эса, ўткир панкреатит кўринишида намоён бўлиб, айнан инициатори алкогол эканлигини боғловчи омиллар доим хам ўз исботини топмайди).

Ёғ тўқимаси ва суюқлик нисбати бўйича, аёллар органида ёғ тўқимаси миқдори кўп, суюқлик ҳажми эса кам бўлиши, алкогол истеъмолида спиртли ичимликларни гидрофиллиги хисобига, аёллар организмида алкоголь концентрацияси эркакларга нисбатан юқори концентрацияга етади.

Гормонлар таъсирлар бўйича, эстроген гормонлари алкоголь токсин-лари таъсирини потенцирлаши шу жумладан, меъда ости бези тўқималарига салбий таъсирини кучайтириши мумкин.

Касалликнинг ривожланиш тезлиги бўйича, аёлларда алкоголли панкреатит эркакларга қараганда камроқ миқдорда ва қисқа муддатда алкоголь истеъмолида ҳам ривожланиши илмий исботланган.

2. Ёшга боғлиқлиги

Алкоголли панкреатит одатда ёш улғайган сари кўпроқ қайд этилса-да, сўнгги йилларда ушбу касалликни "ёшариши" аниқланган.

Энг хавфли ёш даври (30–50 ёш) бўлиб, клиник амалиётда алкоголли панкреатитнинг асосий қисми айнан 30 дан 50 ёшгача бўлган фаол меҳнат ёшидаги эркаклар ва аёлларда аниқланади. Бу кўпинча узоқ муддатли (5–10 йил ва ундан ортиқ) тизимли равишда спиртли ичимликлар истеъмол қилиш стажи билан боғлиқ.

Ёш ўтган сари биологик деградция сабабли, организм захираларини камайиши, мосланиш механизмларини пасайиши, лабил ва стабил хужайраларда физиологик ва репаратив регенерация (қайта тикланиш) хусусиятларини камайиши, ферментлар синтези бузилиши ва оқсил етишмовчиликларни юзага келиши билан изохланади. Натижада алкоголь ва унинг метаболиталарини (ацетальдегид) боғловчи фермент етишмаслиги ва метаболитларни токсик таъсириини кучайиб кетганлиги ошқозон ости безида яллиғланиш суратини тез ривожланишига олиб келади.

Ёшлар контингентлар орасида, хавфлар (18–29 ёш) бўлиб, бу хозирги иштимоий хаётда, ёшлар томонидан сифатсиз овқатларлар, фаст фудлар, хаддан зиёд тузли ва дудуланган овқатлар билан бирга, кучли алкоголь маҳсулотларини кўп миқдорда қабул қилиш (бинг-дринкинг — бир йўла кўп миқдорда ичиш) бевосита ўткир алкоголли панкреатит хуружларининг келиб чиқишига сабаб бўлади. Ўлим кўрстаичи бўйича, алкоголли интоксикацияда ошқозон ости бези панкреанекрози бевосита ўлимга сабаб бўлиши мумкин.

Ўлим кўрсаткичи бўйича, дунё ахолисида барча оғир алкоголли панкреонекрозларнинг тахминан 30–50% ҳолатлари айнан алкоголь истеъмоли билан боғлиқ. Ривожланган мамлакатларда ўт тош касаллиги биринчи ўринда турса, эркаклар орасида ва шиддатли алкологллли ичимликларни кўп миқдорда истеъмол қилиш кузатиладиган ҳудудларда алкоголли панкреонекроз устунлик қилади.

МДҲ мамлакатларининг шошилинч хирургия ва абдоминал клиникалари маълумотларига кўра, қорин бўшлиғи ўткир хирургик патологияси билан мурожаат қилганларнинг 10–13% қисми ўткир панкреатит ҳиссасига тўғри келади. Ушбу беморларнинг эса 15–30% ҳолатларида айнан алкоголли панкреонекроз (тўқималарнинг эриш ва нобуд бўлиш жараёни) аниқланган.

Тарқоқ статистик манбаларга кўра, МДҲ ҳудудларида қайд этиладиган барча панкреонекрозларнинг ярмидан кўпи (55–70%) айнан алкоголь-ассоциялашган шакллар ҳисобланади. Бу кўрсаткич айниқса аҳолининг меҳнатга лаёқатли қисми (эркаклар ўртасида) юқорилиги билан ажралиб туради.

Эътиборли жихатлари, алкогол истеъмолини давомли оз миқдорда қабул қилиб туриш хам алкоголли панкреатит ва жигарни алкоголли майда тугунли, портал циррозига хам олиб келиши билан намоён бўлиб, клиник анамнестик маълумотларда бесорлар томонидан ушбу хақда маъулмот беришмайди. Чунки оз оздан тез тез алкогол истеъмоли беморларда ўткир жараёнларни чақирмаганлиги учун хам бу бошқа касалликлар фонида қолиб кетши ва яширин тарзда кечиши билан характерланади.

Шу жумладан, хужайралараро бўшлиқлардан ёғсимон турли моддаларни лимфа тугунларига нофаол тарнспортировкаси оқибатида панкреалипоматоз жараёнини ҳам стимулланишига олиб келиади.

Тадқиқотимизда, алкоголли панкреатит ташхиси клиник анамнестик маълумотларида ўз тасдиғини топган ва беморлар ўлимига бевосита сабаб бўлмаган, балки бошқа касалликлардан вафот этганлар аутопсияси бўйича ошқозон ости бези тўқимаси ўрганилди. Унга кўра, алкоголли панкреатитдан вафот этганлардан 6 та холат, алкоголли панкреатит, қандли диабет 2 тип, гипертония касаллиги ва игҳшемик инсультлардан вафот этганлар хам ишишмизга олинган бўлиб, муттасил алкогол исътемолида беморларни ўртача, 23,3% дагина алкоголли панкреатит ривожланган бўлиб, у хам асептик йирингсиз панкреанекроз

кўринишида намоён бўлганлиги аниқланди. Қолган холатларда, сурункали алкоголизм ва бошқа фон ва рақобат касалликлари билан хасталанганлар олинган.

Алкоголли панкреатитда ошқозон ости безида тўпланган турли захарли метаболитларни лимфа тугунларига сурункали траспортировкаси лимфа тугуни субкапсуляр бўшлиқлардаги макрофагларни доимий апоптози ва пўстлоқ сохасидаги кортикал ва паркортикал сохаларда Т ва В лимфоцитларни кескин камайиши каби ўзгаришлар билан якунланади. Бу ўз навбатида, инактивациялашган лимфа тугунларида ретикулосклероз, ретикулоцитоз, лимфа тугунларини дренажалаш функциясини пасайиши оқибатида, сурункали алкоголли панкреатитни ўткир хуруж давларини юзага келиши панркеонекроз кўринишида намоён бўлиши аниқланади.

Лимфа тугун тўқимасида кучли шиш жараёнининг ривожланиши айрим ҳолларда лимфа тугуннинг гистотопографик тузилишини бузиб, жумладан лимфоид фолликулаларининг секвестрацияга учрашига олиб келган.

Натижада лимфоид фолликула таркибидаги ретикуляр ҳужайралар ва лимфоцитлар парчаланиб, бир-биридан узилиб, алоҳида тўпламлар, яъни секвестр кўринишидаги тўпламларни пайдо қилганлиги аниқланди.

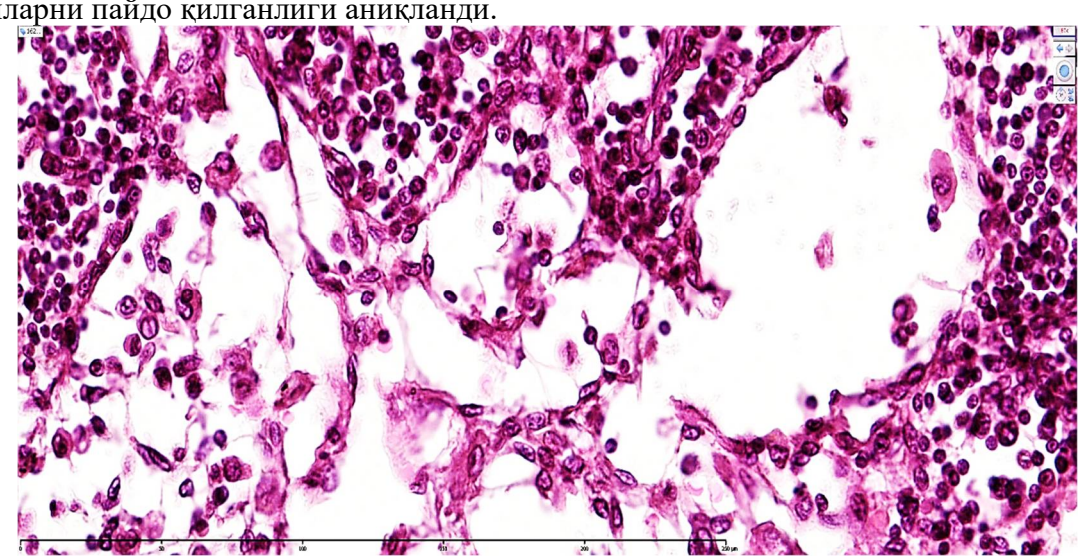

1-Расм. Алкоголли панкреатитда ўрта ёшли бемор мезентериал лимфа тугуни. Лимфа тугуни мағиз қавати синусоидларини кенгайиши (1), бўшлиғида массив кенгайган ва мия тасмаларида плазмоцитлар, гистиоцитлар аниқланади. Бўёқ Г.Э. Ўлчами 40х10.

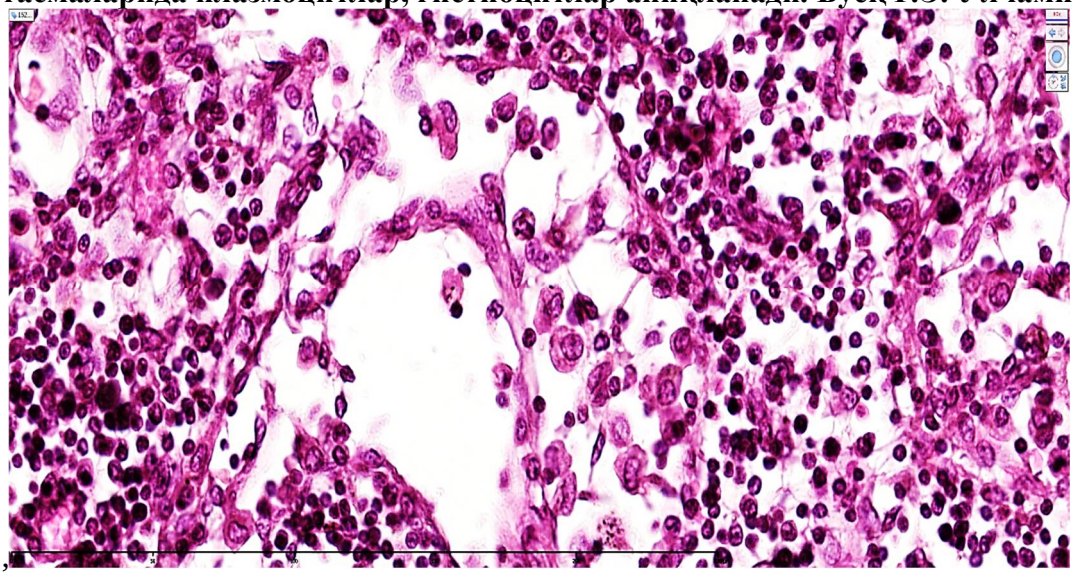

2-Расм. Алкоголли панкреатитда мезентериал лимфа тугуни. Кортикомедулляр соха. Мия тасмалари бўйлаб тангенциал кесмада синусоид бўшлиқ ва ретикуляр тасмалар аниқланди (1), бўшлиғида плазмоцитлар, гистиоцитлар аниқланади. Стромада турли

даражад такомил топаётган фиброз тўқима компонентлари аниқланади. Бўёқ Г.Э. Ўлчами 40х10.

Лимфа тугуннинг ташқи парда бириктирувчи тўқима тузилмалари шиш оқибатида дезорганизацияга учраганлиги, яъни толали тузилмалар парчаланиб, деструкцияга учраганлиги, ҳужайралари бетартиб жойлашиб, некробиоз ҳолатга кирганлиги кузатилади. Ташқи парда остидаги периферик синус кескин кенгайган, уни пўстлоқ қават билан туташтириб турадиган бириктирувчи тўқимали тутамлари парчаланиб, деструкцияланган.

Синус ичида бетартиб жойлашган лимфоцитлар ва макрофаглар мавжудлиги аниқланади. Лимфа тугун пўстлоқ қавати лимфоид фолликула-ларининг субкапсуляр синусга туташган қисми кескин шиш оқибатида титилган, лимфоцитлари сийраклашган. Лимфоид фолликулаларнинг стромасини ташкил қилган ретикуляр ҳужайра ва толалари парчаланиб, деструкцияланган.

Алкоголли панкреатитнинг оғир шаклларида вафот этганлар регионар лимфа тугунлари морфологик жиҳатдан ўрганилганда шу ҳолат аниқланадики, лимфа тугуннинг иммунопоэтик функциясини бажарадиган паренхимаси тўлиқ атрофияланганлиги, тўсиқ-фильтрация функциясини бажарадиган строма-томир тузилмалари пролиферацияси ва қалинлашганлиги аниқланади. Строма-томир тузилмалари орасида, асосан синуслар бўшлиғида ҳар хил даражада деструкцияланаётган лимфоцитлар тўплами аниқланади

Алкоголли панкреатитда регионар лимфа тугунларида паракортикал майдон посткапилляр венулалари оддий веналарга айланганлиги, яъни девори юпқалашиб, бўшлиғи кенгайиб, бўшлиғи қон билан тўлганлиги кузатилади. Шуни алоҳида таълидлаш керакки, бу ҳолатда кенгайган веналар деворида лимфоцитларнинг миграцияланаётганлиги аниқланмайди.

Демак, бундай лимфа тугунлар иммунопоэтик вазифасини бажаришдан тўхтаганлиги аниқланади. Паракортикал майдон тўқимасида шиш ва геморрагия ривожланганлиги, макрофагларнинг пролиферацияланиб кўпай-ганлиги, таркибида гематоксилинли фагоцитланган киритмалар кўплиги аниқланади.

Лимфоид ҳужайралар, одатда кичик ва ўрта катталикдаги лимфоцитлардан иборат бўлиб, паракортикал майдон тўқимасининг томирлар ораси соҳаларида жойлашганлиги аниқланади. Микроскопнинг катта объективида ўрганилганда паракортикал майдон кучли шиш ҳисобига сийраклашиб, титилганлиги, ундаги барча ҳужайралар, хатто строма таркиби бириктирувчи тўқима ҳужайралари ҳам титилиб, толалари узилиб, алоҳидап-алоҳида фрагментлар кўринишида жойлашганлиги аниқланди.

Бунда асосан строманинг ретикуляр ҳужайралари бир-биридан узилиб, фрагментланиб, цитоплазмасида дистрофия ривожланиб алоҳида-алоҳида жойлашганлиги кузатилади. Натижада бу соҳадаги лимфоцитлар ретикуляр ҳужайралардан ажралиб анҳолда тўқима оралиқ бўшлиғида жой олганлиги аниқланади ва улар функционал пассив ҳолатдалиги ядросининг паст даражада гематоксилин билан бўлганлиги билан тавсифланади.

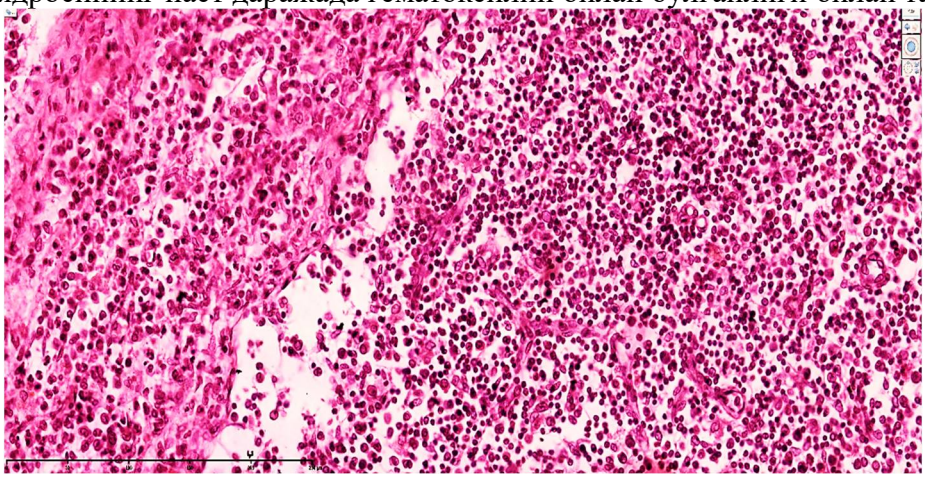

3-расм. Бемор 58 ёшда. Алкоголли панкреатитда мезентериал лимфа тугуни. Капсула қалинлашган ва гистиоцитларни массив пролифера-цияси аниқланади. Мағиз қаватда

неоангиогенез ўчоқлари (майда калибрли ва капилляр томирларни массив тармоқлари) аниқланади. Плазмоцитлар, гистиоцитлар, фибробластларни синусоид бўшлиқлар бўйлаб қирғоқ бўйлаб жойлашганлиги аниқланади. Бўёқ Г.Э. Ўлчами 10х10.

Алкоголли панкреатитда регионар лимфа тугуни мағиз қавати синуслари деформацияланиб, ҳар хил катталикга ва ҳар хил шаклга кирганлиги аниқланади. Синуслар оралиғи юмшоқ тасмалари аксарият жойларида склерозланиб, зич толали бириктирувчи тўқимага айганлаганлиги, қолган жойларида лимфоид ҳужайралар билан тўлган нисбатан қалин тўқима тутамларига айланганлиги кузатилади. Юмшоқ тасмалар таркибидаги қон томирлар девори склероз ҳисобига қалинлашиб, лимфоид тўқимадан ажралиб турганлиги аниқланади.

Алкоголли панкреатитда регионар лимфа тугунлари мағиз қавати синуслари ва юмшоқ тасмалари таркибидаги ҳужайралар таркибидаги ретикуляр ҳужайралар титилиб, бир-биридан узилиб, алоҳида-алоҳида жойлашганлиги аниқланади. Уларнинг цитоплазма ўсимталари бир-биридан узилиш оқибатида калаталашганлиги, фрагментацияланиб, парчаланганлиги кузатилади. Ретикуляр ҳужайралар ядролари йирик, думалоқ ва овал шаклда, хроматини нозик, оч рангли, гетерохроматини кариолеммага ёпишган ҳолдаги кичик-кичик гематоксилинли ўчоқлар пайдор қилганлиги аниқланади. Улар орасидаги лимфоцитлар асосан кичик ва ўрта катталикдаги ҳужайралардан иборат, улар ретикуляр ҳужайралардан нарироқда алоҳида жойлашганлиги аниқланади.

Алкоголли панкреатитда регионар лимфа тугуни мағиз қавати ярим юпқа кесмада ўрганилганда ҳужайравий таркибининг цитоплазма ва ядроси таркибидаги барча тузилмалари яққол кўринади ва уларни баҳолаш асон кечади. Бунда мағиз қавати синуслари деворини ташкил қилган эндотелиал ва ретикуляр ҳужайраларнинг жойланиши, бир-бири билан боғланиши, катта-кичиклиги яхши кўринади. Эндотелий ҳужайралар яссиланган чўзинчоқ шаклдалиги, уларнинг цитоплазма толалари торим девори юзасини узлуксиз қоплаганлиги аниқланади. Эндотелий ҳужайралар остида ва ёнида ретикуляр ҳужайралар жойлашган бўлиб, уларнинг ядролари нисбатан йирикроқ ва нозик тузилишга эгалиги кузатилади. Ретикуляр ҳужайралар ядролари деформацияланган, кариоплазмасида гетерохроматин деярлик йўқ, демак ядрода оқсиллар алмашинуви бузилган, ядрочаси ҳам четга сурилган, айримларида батомом йўқ. Уларнинг цитоплазмаси оч бўялган, таркибида органеллалар яхши аниқланмайди, демак дистрофия ва деструкцияга учраган. Натижада ретикуляр ҳужайралардан лимфоцитлар қочиб, узоқроқда алоҳида-алоҳида жойлашган, демак ретикуляр ҳужайра ва лимфоцит ўртасидаги симбиоз йўқолган.

Хулосалар. Алкоголли панкреатитда регионар лимфа тугунларида, лимфоид тўқиманинг дастлаб гиперплазияси ва реактив ўзгаришларидан, пўстлоқ сохаси лимфоид фолликулаларда хар хил даражада гиперлазияланган В лимфоцитларни бўлиши, реактив марказларида иккиламчи лимфоид фолли-кулалар ва оч марказларни бўлиши билан характерланади. Паракортикал сохаларди Т лимфоцитларни ўчоқли гиперплазияси алкоголли панкреатитни ноинфекцион эканлиги билан бирга метаболик шикастланиш оқибатида яллиғланиш ривожланганлигини англатади. Кортикомедулляр сохаларда ретикуляр ёйлар кўринишидаги тўсиқлар атрофида жуда кўплаб макрофаглар ва кам сонли нейтрофиллар аниқланиб, алкоголли панкреатитда асептик йиринглаш ривожланганлигини англатади. Пўстлоқ ва субкапсуляр сохалар оралиғида шаллкнган ретикуляр тўрлар кўринишидаги стромани дағал толалардан иборатлиги аниқланиб, бу жараёнда сурункали гипоксия ва лимфа тугунларида бирикитрувчи тўқима компонентларини кўпайганлигини англатади. Натижада, алкоголли панкреатитда жараён ўткир эмас балки сурункали такомил топганлигини англатади.

Паракортикал соҳанинг кенгайиши Т-лимфоцитлар жойлашган пара-кортикал соҳанинг кенгайиши ва у ерда бласт трансформация жараёнларининг кучайиши кузатилади. Бу ҳужайравий иммунитетнинг фаоллашганидан далолат беради.

Синусли гиперплазия ва макрофагал реакция: Лимфа тугунларининг синуслари шишган, эндотелиал ҳужайралар бўртиб chiqqan бўлади. Синусларда кўплаб макрофаглар (гистиоцитлар) тўпланади, уларнинг баъзилари фагоцитоз маҳсулотлари билан тўлиб, синусли гистиоцитоз манзарасини ҳосил қилади.

Лимфоид тўқиманинг липоматози ва склерози: Сурункали алкоголли панкреатитда жараён узоқ давом этгани сабабли лимфа тугунларида бириктирувчи тўқиманинг ўсиши (склероз ва фиброз) кузатилади. Айниқса, капсула ва трабекулалар қалинлашади, баъзан тугун ичига ёғ тўқимаси ўсиб кириши (липоматоз) мумкин.

Қон томирларидаги ўзгаришларда, микроциркулятор ўзаннинг бузилиши венула ва капиллярларнинг кенгайиши, стаз ҳолатлари, девентрикуляр шиш ва периваскуляр склероз аниқланади.

Фойдаланилган адабиётлар рўйхати:

1. Ивашкин В.Т., Маев И.В., Шифрин О.С. и др. Рекомендации Российской гастроэнтерологической ассоциации по диагностике и лечению хронического панкреатита (проект). Росс. журн. гастроэнтерол., гепатол. и колопроктол. 2013. № 1. С. 66-87.
2. Frulloni L., Falconi M., Gabbrielli A. et al. Italian consensus guidelines for chronic pancreatitis. Dig. Liver. Dis. 2010. V.42. Suppl.6. P. 381-406.
3. Bornman P.C., Botha J.F., Ramos J.M. et al. Guideline for the diagnosis and treatment of chronic pancreatitis. S. Afr. Med. J. 2010. V.100. № 12. Pt 2. P. 847-860.
4. Gubergrits N.B., Zagorenko Yu.A. Khronicheskiy alkogol'nyy pankreatit. Gazeta «Novosti meditsiny i farmatsii». Gastroenterologiya. 2007. № 226 /http:// www.mif-ua.com/archive/article/3977/.
5. Beger H.G., Matsuno S., Cameron J.L. Diseases of the Pancreas. Berlin: Springer Heidlberg, New York. 2008. 949 p.
6. Yamaguchi K. How to define patients at high risk for pancreatic cancer. Pancreatology. 2011. V.11. Suppl. 2. P. 3-6.
7. Косюра С.Д., Ильченко Л.Ю., Сторожаков Г.И. и др. Хронический алкогольный панкреатит: вопросы диагностики и лечения. Consilium Medicum. 2012. № 2. С. 31-35. Kosyura S.D., Il'chenko L.Yu., Storozhakov G.I. i dr. Khronicheskiy alkogol'nyy pankreatit: voprosy diagnostiki i lecheniya. Consilium Medicum. 2012. № 2. S. 31-35.
8. Cote G.A., Yadav D., Slivka A. et al. Alcohol and Smoking as Risk Factors in an Epidemiology Study of Patients with Chronic Pancreatitis. Clin. Gastroenterol. Hepatol. 2011. V. 9. Suppl. 3. P. 266-273.
9. Balukova Ye.V., Uspenskiy Yu.P. Klinicheskiye vozmozhnosti povysheniya effektivnosti terapii khronicheskogo pankreatita. Russkiy meditsinskiy zhurnal. 2018. № 13. S. 1018-1023.
10. Nitsche C., Simon P., Weiss F.U. Environmental risk factors for chronic pancreatitis and pancreatic cancer. Dig Dis. 2011. V. 29. Suppl. 2. P. 235-242.
11. Lugea A., Gong J., Nguyen J. et al. Cholinergic mediation of alcohol-induced experimental pancreatitis. Alcohol. Clin. Exp. Res. 2010. V. 34. Suppl. 10. P. 1768-1781.
12. Gasiorowska A., Talar-Wojnarowska R., Czupryniak L. et al. The prevalence of Cationic Trypsinogen (PRSS1) and Serine Protease Inhibitor, Kazal Type 1 (SPINK1) Gene Mutations in Polish Patients with alcoholic and Idiopathic Chronic Pancreatitis. Dig. Dis. Sci. 2011. V. 56. P. 894-901.
13. Drenth J.P.H., Te Morsche R., Jansen J.B. Mutations in serine protease inhibitor kazal type-1 are strong by associated with chronic pancreatitis. Gut. 2002. V. 50. P. 687-692.
14. Pezzilli R., Morselli-Labate A.M., Mantovani V. et al. Mutations of the CFTRgene in pancreatic disease. Pancreas. 2003. V. 27. Suppl. 4. P. 332-336.
15. Casals T., Aparisi L., Martinez-Costa C. et al. Different CFTR mutational spectrum in alcoholic and idiopathic chronic pancreatitis. Pancreas. 2004. V. 28. P. 374-379.

16. Rosendahl J., Bodeker H., Mossner J. et al. Hereditary chronic pancreatitis. Orphanet Journal of Rare Diseases. 2007. V. 2. P. 1-10.

17. Lucrezio L., Bassi M., Migliori M.,et al. Alcoholic pancreatitis: new pathogenetic insights. Minerva Med. 2008. V. 99. Suppl. 4. P. 391-398.

18. Костюкевич О.И. Хронический панкреатит: от патогенеза к терапии. Русский медицинский журнал. 2009. Т.17. №

19. Еремина Е.Ю., Строкова О.А. Состояние кишечного пищеварения у больных хроническим панкреатитом. Lambert Academic Publishing, 2012. 100 с. Yeremina Ye.Yu., Strokova O.A. Sostoyaniye kishechnogo pishchevareniya u bol'nykh khronicheskim pankreatitom. Lambert Academic Publishing. 2012. 100 s.

Tadqiqot uz

БУХОРО ДАВЛАТ ТИББИЁТ ИНСТИТУТИ

ANNALS OF CLINICAL DISCIPLINE

АННАЛЫ КЛИНИЧЕСКИХ ДИСЦИПЛИН

КЛИНИК ФАНЛАР ЙИЛНОМАСИ

Научно-практический журнал по всем
направлениям медицины
основан в 2024 году
Бухарским государственным
медицинским институтом
Выходит один раз в 3 месяца
Учредитель Бухарский государственный
медицинский институт